ISSN 2595-4644 - Versão online

Revista da SOCESP

Sociedade de Cardiologia do Estado de São Paulo

CARDIOLOGIA PRÁTICA

Volume 33 • N. 1 • Janeiro/Março 2023

Cardiopatia Congênita no Adulto

Editor Chefe

Miguel Antonio Moretti

Coeditores

Ieda Jatene

Angélica Binotto

Baixe o app **SOCESP** para visualizar a publicação

www.socesp.org.br

Sistemas para cardiologia

Soluções que facilitam a sua rotina no consultório

- **ECGV6**
  Eletrocardiógrafo que alia a praticidade da comunicação USB com a confiabilidade do registro em 12 derivações simultâneas.

- **ERGO13**
  Garante agilidade e produtividade na realização dos testes ergométricos com a confiabilidade do registro em 13 derivações simultâneas.

- **ERGOMET**
  Garante agilidade e produtividade na realização dos testes de esforço cardiopulmonar com a confiabilidade do registro em 13 derivações simultâneas.

Entre em contato e faça seu orçamento

Saiba mais em **www.hw.ind.br**

WhatsApp (31) 99711-7226

APRESENTAMOS O NOVO APP DA SOCESP!

BAIXE AGORA
SOCESP 2023

Disponível para:

Google Play

App Store

SOCESP
Sociedade de Cardiologia do Estado de São Paulo

APOIO:
hcor
ASSOCIAÇÃO BENEFICENTE SÍRIA

VOCÊ NÃO PODE
FICAR DE FORA DESTA!

O GIGANTE ESTÁ DE VOLTA

08 A 10 DE JUNHO
TRANSAMERICA EXPO CENTER

INSCREVA-SE

WWW.SOCESP2023.SOCESP.ORG.BR

43º CONGRESSO DA SOCIEDADE DE CARDIOLOGIA DO ESTADO DE SÃO PAULO
SOCESP

CENTRO DE TREINAMENTO
Emergências Cardiovasculares
American Heart Association
AUTHORIZED TRAINING CENTER

CENTRO DE TREINAMENTO
EM EMERGÊNCIAS CARDIOVASCULARES

EQUIPAMENTOS MODERNOS E ESPECIAIS INSTRUTORES ALTAMENTE TREINADOS E CREDENCIADOS

Salas independentes, montadas especificamente para suas respectivas atividades

CONFIRA NOSSOS CURSOS:

- ACLS
- ACLS REFRESH
- PALS
- PALS REFRESH
- SAVIC
- FIRST AID
- BLS

AGENDA ABERTA PARA 2023

SAIBA MAIS

(11) 93316-6123

WWW.SOCESP.ORG.BR/CENTRO-TREINAMENTO-SOCESP

DISPONÍVEIS

AULAS GRAVADAS

ATUALIZAÇÃO E RECICLAGEM

virtual

XXX CARDIOLOGIA
ATUALIZAÇÃO E RECICLAGEM
SOCESP 2022
27 A 30 DE JULHO DE 2022

SOCESP
Sociedade de Cardiologia do Estado de São Paulo

REVISTA

ENVIE O SEU RELATO DE CASO

Saiba como ter seu relato de caso de caso publicado na Revista digital da SOCESP



ACESSE O LINK E CONHEÇA AS NORMAS PARA SUBMISSÃO

WWW.SOCESP.ORG.BR/REVISTA/INSTRUCAO-AOS-AUTORES/

Suplemento da Revista da
SOCESP
Sociedade de Cardiologia do Estado de São Paulo

ISSN 0103-8559

Indexada em:
LILACS – Literatura Latino-Americana e do Caribe em Ciências da Saúde (www.bireme.br)
Latindex – Sistema Regional de Información em Línea para Revistas Científicas de América Latina, El Caribe, España y Portugal (www.latindex.unam.mx)

Editor Chefe: Miguel Antonio Moretti
Instituto do Coração (InCor) do Hospital das Clínicas da Faculdade de Medicina da Universidade de São Paulo-HCFMUSP, São Paulo, SP, Brasil

Conselho Editorial

Alfredo José Mansur
Instituto do Coração (InCor) do Hospital das Clínicas da Faculdade de Medicina da Universidade de São Paulo-HCFMUSP, São Paulo, SP, Brasil

Álvaro Avezum
Instituto Dante Pazzanese de Cardiologia São Paulo, SP, Brasil

Amanda G. M. R. Sousa
Instituto Dante Pazzanese de Cardiologia São Paulo, SP, Brasil

Angelo Amato V. de Paola
Escola Paulista de Medicina da Universidade Federal de São Paulo - Unifesp São Paulo, SP, Brasil

Antonio Augusto Lopes
Instituto do Coração (InCor) do Hospital das Clínicas da Faculdade de Medicina da Universidade de São Paulo-HCFMUSP São Paulo, SP, Brasil

Antonio Carlos Pereira-Barretto
Instituto do Coração (InCor) do Hospital das Clínicas da Faculdade de Medicina da Universidade de São Paulo-HCFMUSP São Paulo, SP, Brasil

Antonio de Pádua Mansur
Instituto do Coração (InCor) do Hospital das Clínicas da Faculdade de Medicina da Universidade de São Paulo-HCFMUSP, São Paulo, SP, Brasil

Ari Timerman
Instituto Dante Pazzanese de Cardiologia, São Paulo, SP, Brasil

Benedito Carlos Maciel
Faculdade de Medicina de Ribeirão Preto, Ribeirão Preto,SP,Brasil

Bráulio Luna Filho
Escola Paulista de Medicina da Universidade Federal de São Paulo/Hospital Brasil, ABC São Paulo, SP, Brasil

Bruno Caramelli
Instituto do Coração (InCor) do Hospital das Clínicas da Faculdade de Medicina da Universidade de São Paulo-HCFMUSP, São Paulo, SP, Brasil

Carlos Alberto Buchpiguel
Faculdade de Medicina da Universidade de São Paulo (Vinculação Acadêmica) São Paulo, SP, Brasil

Carlos Costa Magalhães
Cardioclin - Clinica e Emergência Cardiologica São José dos Campos, SP, Brasil.

Carlos Eduardo Rochitte
Instituto do Coração (InCor) do Hospital das Clínicas da Faculdade de Medicina da Universidade de São Paulo-HCFMUSP/Hospital do Coração, HCOR/Associação do Sanatório Sírio, São Paulo, SP, Brasil

Carlos V. Serrano Jr.
Instituto do Coração (InCor) do Hospital das Clínicas da Faculdade de Medicina da Universidade de São Paulo-HCFMUSP São Paulo, SP, Brasil

Celso Amodeo
Instituto Dante Pazzanese de Cardiologia, São Paulo, SP, Brasil

Dalmo Antonio R. Moreira
Instituto Dante Pazzanese de Cardiologia, São Paulo, SP, Brasil

Daniel Born
Escola Paulista de Medicina da Universidade Federal de São Paulo - UNIFESP São Paulo, SP, Brasil

Dirceu Rodrigues Almeida
Escola Paulista de Medicina da Universidade Federal de São Paulo - UNIFESP, São Paulo, SP, Brasil

Edson Stefanini
Escola Paulista de Medicina da Universidade Federal de São Paulo -UNIFESP, São Paulo, SP, Brasil

Expedito E. Ribeiro
Instituto do Coração (InCor) do Hospital das Clínicas da Faculdade deMedicina da Universidade de São Paulo-HCFMUSP São Paulo, SP, Brasil

Fabio B. Jatene
Instituto do Coração (InCor) do Hospital das Clínicas da Faculdade de Medicina da Universidade de São Paulo-HCFMUSP São Paulo, SP, Brasil

Fausto Feres
Instituto Dante Pazzanese de Cardiologia São Paulo, SP, Brasil

Felix J. A. Ramires
Instituto do Coração (InCor) do Hospital das Clínicas da Faculdade de Medicina da Universidade de São Paulo-HCFMUSP, São Paulo, SP, Brasil

Fernanda Marciano Consolim-Colombo
Instituto do Coração / INCOR, Faculdade de Medicina da Universidade de São Paulo, SP, Brasil

Fernando Bacal
Instituto do Coração (InCor) do Hospital das Clínicas da Faculdade de Medicina da Universidade de São Paulo-HCFMUSP, São Paulo, SP, Brasil

Fernando Nobre
Hospital das Clínicas da Faculdade de Medicina da Universidade de São Paulo-HCFMUSP, Ribeirão Preto, SP, Brasil

Flavio Tarasoutchi
Instituto do Coração (InCor) do Hospital das Clínicas da Faculdade de Medicina da Universidade de São Paulo-HCFMUSP, São Paulo, SP, Brasil

Francisco A. Helfenstein Fonseca
Escola Paulista de Medicina - Universidade Federal de São Paulo, São Paulo, SP, Brasil

Francisco Rafael Martins Laurindo
Instituto do Coração (InCor) do Hospital das Clínicas da Faculdade deMedicina da Universidade de São Paulo-HCFMUSP, São Paulo, SP, Brasil

Henry Abensur
Beneficência Portuguesa de São Paulo - Setor de ensino, São Paulo, SP, Brasil

Ibraim Masciarelli F. Pinto
Instituto Dante Pazzanese de Cardiologia, São Paulo, SP, Brasil

Ieda Biscegli Jatene
Hospital do Coração - HCOR São Paulo, SP, Brasil

João Fernando Monteiro Ferreira
Instituto do Coração (InCor) do Hospital das Clínicas da Faculdade de Medicina da Universidade de São Paulo-HCFMUSP, São Paulo, SP, Brasil

João Manoel Rossi Neto
Instituto Dante Pazzanese de Cardiologia, São Paulo, SP, Brasil

João Nelson R. Branco
Escola Paulista de Medicina da Universidade Federal de São Paulo -UNIFESP, São Paulo, SP, Brasil

Jorge Eduardo Assef
Instituto Dante Pazzanese de Cardiologia, São Paulo, SP, Brasil

José Carlos Nicolau
Instituto do Coração (InCor) do Hospital das Clínicas da Faculdade de Medicina da Universidade de São Paulo-HCFMUSP, São Paulo, SP, Brasil

José Carlos Pachón Mateos
Instituto Dante Pazzanese de Cardiologia, Universidade de São Paulo - USP, Hospital do Coração, Hospital Edmundo Vasconcelos, São Paulo, SP, Brasil

José Francisco Kerr Saraiva
Hospital e Maternidade Celso Pierro, São Paulo, SP, Brasil

José Henrique Andrade Vila
Hospital de Beneficência Portuguesa, São Paulo, SP, Brasil

José L. Andrade
Instituto de Radiologia (InRad) - Hospital das Clínicas - Faculdade de Medicina- USP, São Paulo, SP, Brasil

José Soares Jr.
Instituto do Coração (InCor) do Hospital das Clínicas da Faculdade de Medicina da Universidade de São Paulo-HCFMUSP, São Paulo, SP, Brasil

Katashi Okoshi
Faculdade de Medicina de Botucatu, UNESP, Botucatu, SP, Brasil

Kleber G. Franchini
Departamento de Clínica Médica UNICAMP - Universidade Estadual de Campinas, Campinas, SP, Brasil

Leopoldo Soares Piegas
Instituto Dante Pazzanese de Cardiologia São Paulo, SP, Brasil

Lilia Nigro Maia
Faculdade de Medicina de Rio Preto (FAMERP)/Hospital de Base São José do Rio Preto, SP, Brasil

Luiz Aparecido Bortolotto
Instituto do Coração / INCOR. São Paulo, SP, Brasil

Luiz Mastrocola
Instituto Dante Pazzanese de Cardiologia São Paulo, SP, Brasil

Luiz Felipe P. Moreira
Instituto do Coração (InCor) do Hospital das Clínicas da Faculdade de Medicina da Universidade de São Paulo-HCFMUSP São Paulo, SP, Brasil

Marcelo Franken
Hospital Israelita Albert Einstein, São Paulo, SP, Brasil

Marcelo Jatene
Instituto do Coração (InCor) do Hospital das Clínicas da Faculdade de Medicina da Universidade de São Paulo-HCFMUSP, São Paulo, SP, Brasil

Marcelo Chiara Bertolami
Instituto Dante Pazzanese de Cardiologia, São Paulo, SP, Brasil

Marcelo Luiz Campos Vieira
Instituto do Coração (InCor) do Hospital das Clínicas da Faculdade de Medicina da Universidade de São Paulo-HCFMUSP, São Paulo, SP, Brasil

Marcus Vinicius Simões
Faculdade de Medicina de Ribeirão Preto - Universidade de São Paulo, Ribeirão Preto, SP - Brasil

Maria Cristina Oliveira Izar
Escola Paulista de Medicina da Universidade Federal de São Paulo -UNIFESP, São Paulo, SP, Brasil

Maria Teresa Nogueira Bombig
Escola Paulista de Medicina da Universidade Federal de São Paulo -UNIFESP, São Paulo, SP, Brasil

Maria Virgínia Tavares Santana
Instituto Dante Pazzanese de Cardiologia, São Paulo, SP, Brasil

Mauricio Ibrahim Scanavacca
Instituto do Coração (InCor) do Hospital das Clínicas da Faculdade de Medicina da Universidade de São Paulo-HCFMUSP, São Paulo, SP, Brasil

Max Grinberg
Instituto do Coração (InCor) do Hospital das Clínicas da Faculdade de Medicina da Universidade de São Paulo-HCFMUSP, São Paulo, SP, Brasil

Nelson Kasinsky
Escola Paulista de Medicina da Universidade Federal de São Paulo -UNIFESP, São Paulo, SP, Brasil

Orlando Campos Filho
Escola Paulista de Medicina da Universidade Federal de São Paulo -UNIFESP, São Paulo, SP, Brasil

Otavio Rizzi Coelho
Disciplina de Cardiologia do Departamento de Clinica Médica da FCM UNICAMP, São Paulo, SP, Brasil

Paola Emanuela Poggio Smanio
Instituto Dante Pazzanese de Cardiologia São Paulo, SP, Brasil

Paulo Andrade Lotufo
Faculdade de Medicina e Centro de Pesquisa Clínica Epidemiológica da USP, São Paulo, SP, Brasil

Paulo J. F. Tucci
Escola Paulista de Medicina da Universidade Federal de São Paulo -UNIFESP, São Paulo, SP, Brasil

Paulo M. Pêgo Fernandes
Instituto do Coração (InCor) do Hospital das Clínicas da Faculdade de Medicina da Universidade de São Paulo-HCFMUSP, São Paulo, SP, Brasil

Pedro Silvio Farsky
Instituto Dante Pazzanese de Cardiologia, São Paulo, SP, Brasil

Raul Dias Dos Santos Filho
Faculdade de Medicina da Universidade de São Paulo, São Paulo, SP, Brasil

Renato Azevedo Jr
Hospital Samaritano São Paulo, São Paulo, SP, Brasil

Ricardo Ribeiro Dias
Instituto do Coração (InCor) do Hospital das Clínicas da Faculdade de Medicina da Universidade de São Paulo-HCFMUSP, São Paulo, SP, Brasil

Romeu Sérgio Meneghelo
Instituto Dante Pazzanese de Cardiologia/Hospital Israelita Albert Einstein, São Paulo, SP, Brasil

Rui Póvoa
Universidade Federal de São Paulo, São Paulo, SP, Brasil

Ulisses Alexandre Croti
Hospital da Criança e Maternidade de São José do Rio Preto (FUNFARME)/ Faculdade de Medicina de São José do Rio Preto (FAMERP), São José do Rio Preto, SP, Brasil

Valdir Ambrosio Moises
Escola Paulista de Medicina da Universidade Federal de São Paulo - UNIFESP/Fleury Medicina e Saúde, São Paulo, SP, Brasil

Valter C. Lima
Escola Paulista de Medicina da Universidade Federal de São Paulo - UNIFESP, São Paulo, SP, Brasil

William Azem Chalela
Instituto do Coração (InCor) do Hospital das Clínicas da Faculdade de Medicina da Universidade de São Paulo-HCFMUSP, São Paulo, SP, Brasil

Diretor de Publicações
Miguel Antonio Moretti - Instituto do Coração - InCor. São Paulo, SP, Brasil. Faculdade de Medicina da Universidade de São Paulo (HCFMUSP). São Paulo, SP, Brasil.

Educação Física e Esporte
Bruno do Nascimento Carvalho - Instituto do Coração - InCor. São Paulo, SP, Brasil. Faculdade de Medicina da Universidade de São Paulo (HCFMUSP). São Paulo, SP, Brasil.
Adriano dos Santos - Universidade São Judas Tadeu. São Paulo, SP, Brasil.

Enfermagem
Ana Maria Miranda Martins Wilson - Escola de Enfermagem da USP. São Paulo, SP, Brasil.
Nathalia Malaman Galhardi - Hospital de Clínicas da UNICAMP. Campinas, SP, Brasil.

Farmacologia
Leiliane Rodrigues Marcatto - Hospital São Camilo. São Paulo, SP, Brasil.
Bruna Silva Fernandes D'Angelo - Hospital Sírio Libanês. São Paulo, SP, Brasil.

Fisioterapia
Valéria Papa - Laboratório de Fisiologia do Exercício-Divisão de Cardiologia-Hospital das Clínicas da Faculdade de Medicina de Ribeirão Preto-USP, Ribeirão Preto, SP, Brasil.
Renata Trimer - Universidade do Rio Grande do Sul. Rio Grande do Sul. RS, Brasil. Universidade de Santa Cruz do Sul – UNISC. Rio Grande do Sul, RS, Brasil.

Nutrição
Luciene de Oliveira - Hospital São Paulo. Escola Paulista de Medicina da Universidade Federal de São Paulo (UNIFESP / EPM). São Paulo, SP, Brasil.
Regina Helena Marques Pereira - Clinica Cardiológica Dr. José Luís Aziz Ltda – Cardioaziz. São Paulo, SP, Brasil.

Odontologia
Paulo Sérgio da Silva Santos - Faculdade de Odontologia de Bauru- FOB/USP. Bauru, SP, Brasil.
Frederico Buhatem Medeiros - Hospital Samaritano. São Paulo, SP, Brasil.

Psicologia
Suzana Garcia Pacheco Avezum - Departamento de Psicologia da Sociedade de Cardiologia do Estado de São Paulo, São Paulo, SP, Brasil.
Priscila Maria Gabos - Hospital do Coração. São Paulo, SP, Brasil.

Serviço Social
Suellen Cristina De Jesus Silva - Instituto do Coração – InCor. São Paulo, SP, Brasil. Hospital das Clínicas da Faculdade de Medicina da Universidade de São Paulo (HCFMUSP). São Paulo, SP, Brasil.
Monica Pompiani - Instituto do Coração – InCor. São Paulo, SP, Brasil. Hospital das Clínicas da Faculdade de Medicina da Universidade de São Paulo (HCFMUSP). São Paulo, SP, Brasil.

Revista da
SOCESP
Sociedade de Cardiologia do Estado de São Paulo

A Revista da Sociedade de Cardiologia do Estado de São Paulo (ISSN impresso: 0103-8559 e ISSN on line: 2595-4644)
é Órgão Oficial da Sociedade de Cardiologia do Estado de São Paulo, editada trimestralmente
pela Diretoria de Publicações da SOCESP.
Avenida Paulista, 2073 – Horsa I, 15° andar Conjunto 1512 - Cerqueira Cesar – São Paulo, SP
CEP 01311-940/Tel: (11) 3181-7429/E-mail: socio@socesp.org.br
Website: www.socesp.org.br
As mudanças de endereço, a solicitação de números atrasados e as cartas ao Editor
deverão ser dirigidas à sede da SOCESP.
É proibida a reprodução total ou parcial de quaisquer textos constantes desta edição
sem autorização formal e expressa de seus editores.
Para pedidos de *reprints*, por favor contate: SOCESP – Sociedade de Cardiologia do Estado de São Paulo/
Diretoria de Publicações
Tel: (11) 3181-7429/E-mail: socio@socesp.org.br

Coordenação editorial, criação, diagramação, revisão e tradução
Atha Comunicação e Editora
Tel.: 11 5087 9502 - 1atha@uol.com.br

Revista da Sociedade de Cardiologia do Estado de São Paulo
São Paulo – SP, Brasil. V. 1 – 1991 –

1991, **1**: 1 (supl A), 2 (supl A), 3 (supl A)
1992, **2:** 1 (supl A), 2 (supl A), 2 (supl B), 3 (supl A), 4 (supl A), 5 (supl A), 6 (supl A)
1993, **3**: 1 (supl A), 2 (supl A), 2 (supl B), 3 (supl A), 4 (supl A), 5 (supl A), 6 (supl A)
1994, **4**: 1 (supl A), 2 (supl A), 3 (supl A), 3 (supl B), 4 (supl A), 5 (supl A), 6 (supl A)
1995, **5**: 1 (supl A), 2 (supl A), 3 (supl B), 4 (supl A), 5 (supl A), 6 (supl A)
1996, **6**: 1 (supl A), 2 (supl A), 3 (supl A), 3 (supl B), 4 (supl A), 5 (supl A), 6 (supl A)
1997, **7**: 1 (supl A), 2 (supl A), 3 (supl A), 3 (supl B), 4 (supl A), 5 (supl A), 6 (supl A)
1998, **8**: 1 (supl A), 2 (supl A), 3 (supl A), 4 (supl A), 4 (supl B), 5 (supl A), 6 (supl A)
1999, **9**: 1 (supl A), 2 (supl A), 3 (supl A), 3 (supl B), 4 (supl A), 5 (supl A), 6 (supl A)
2000, **10**: 1 (supl A), 2 (supl A), 3 (supl A), 3 (supl B), 4 (supl A), 5 (supl A), 6 (supl A)
2001, **11**: 1 (supl A), 2 (supl A), 3 (supl A), 3 (supl B), 4 (supl A), 5 (supl A), 6 (supl A)
2002, **12**: 1 (supl A), 2 (supl A), 2 (supl B), 3 (supl A), 4 (supl A), 5 (supl A), 6 (supl A)
2003, **13**: 1 (supl A), 2 (supl A), 2 (supl B), 3 (supl A), 4 (supl A), 5 (supl A), 6 (supl A)
2004, **14**: 1 (supl A), 2 (supl A), 2 (supl B), 3 (supl A), 4 (supl A), 5 (supl A), 6 (supl A)
2005, **15**: 1 (supl A), 2 (supl A), 3 (supl A), 4 (supl A), 5 (supl A), 5 (supl B), 6 (supl A)
2006, **16**: 1 (supl A), 2 (supl A), 2 (supl B), 3 (supl A), 4 (supl A)
2007, **17**: 1 (supl A), 2 (supl A), 2 (supl B), 3 (supl A), 4 (supl A)
2008, **18**: 1 (supl A), 2 (supl A), 2 (supl B), 3 (supl A), 4 (supl A)
2009, **19**: 1 (supl A), 2 (supl A), 2 (supl B), 3 (supl A), 4 (supl A)
2010, **20**: 1 (supl A), 2 (supl A), 2 (supl B), 3 (supl A), 4 (supl A)
2011, **21**: 1 (supl A), 2 (supl A), 2 (supl B), 3 (supl A), 4 (supl A)
2012, **22**: 1 (supl A), 2 (supl A), 2 (supl B), 3 (supl A), 4 (supl A)
2013, **23**: 1 (supl A), 2 (supl A), 2 (supl B), 3 (supl A), 4 (supl A)
2014, **24**: 1 (supl A), 2 (supl A), 2 (supl B), 3 (supl A), 4 (supl A)
2015, **25**: 1 (supl A), 2 (supl A), 2 (supl B), 3 (supl A), 4 (supl A)
2016, **26**: 1 (supl A), 2 (supl A), 2 (supl B), 3 (supl A), 4 (supl A)
2017, **27**: 1 (supl A), 2 (supl A), 2 (supl B), 3 (supl A), 4 (supl A)
2018, **28**: 1 (supl A), 2 (supl A), 2 (supl B), 3 (supl A), 4 (supl A)
2019, **29**: 1 (supl A), 2 (supl A), 2 (supl B), 3 (supl A), 4 (supl A)
2020, **30**: 1 (supl A), 2 (supl A), 2 (supl B), 3 (supl A), 4 (supl A)
2021, **31**: 1 (supl A), 2 (supl A), 2 (supl B), 3 (supl A), 4 (supl A)
2022, **32**: 1 (supl A), 2 (supl A), 2 (supl B), 3 (supl A), 4 (supl A)
2023, **33**: 1 (supl A)

ISSN 0103-8559 / 2595-4644
RSCESP 72594

CDD_{16}616.105
NLM W1
WG100
CDU 616.1(05)

DIRETORIA DA SOCIEDADE DE CARDIOLOGIA DO ESTADO DE SÃO PAULO/Biênio 2022 -2023

Presidente
Ieda Biscegli Jatene
Vice-Presidente
Alexandre Antonio C. Abizaid
1ª Secretária
Maria Cristina de Oliveira Izar
2ª Secretária
Auristela Isabel de Oliveira Ramos
1º Tesoureiro
Ricardo Pavanello
2ª Tesoureira
Salete Aparecida da Ponte Nacif
Diretor de Publicações
Miguel Antonio Moretti

Diretor de Qualidade Assistencial
Carlos Gun
Diretor Científico
Felix José Alvarez Ramires
Diretor de Comunicação
Marcelo Franken
Diretor de Relações Institucionais e Governamentais
Renato Azevedo Júnior
Diretor de Regionais
Andrei Carvalho Sposito
Diretor de Promoção e Pesquisa
Luciano Ferreira Drager
Diretor do Centro de Treinamento em Emergências
Agnaldo Piscopo

Coordenadores do Centro de Memórias
Alberto Francisco Piccolotto Naccarato
Ronaldo Fernandes Rosa
Coordenadores do Projeto Insuficiência Cardíaca
Dirceu Rodrigues Almeida
Múcio Tavares de Oliveira Junior
Coordenadores do Projeto Infarto
Antonio Claudio do Amaral Baruzzi
Jorge Zarur Neto
Roberta Saretta
Coordenadora do Projeto SOCESP Mulher
Lilia Nigro Maia

DIRETORIA DAS REGIONAIS DA SOCIEDADE DE CARDIOLOGIA DO ESTADO DE SÃO PAULO/Biênio 2022 -2023

ABCDM - Biênio 2022 -2023

Presidente
Kamal Yazbek Junior
Diretor Científico
Roberto Andres Gomes Douglas
Primeiro Secretário
José Alexandre da Silveira
Segundo Secretário
Fabio José Matheus

ARAÇATUBA - Biênio 2022 -2023

Presidente
Richard Crevelaro
Diretor Científico
Marco Antonio Coelho Goiato
Primeiro Secretário
Paulo Francisco De Mesquita Barros
Segunda Secretária
Helena Cordeiro Barroso

ARARAQUARA - Biênio 2022 -2023

Presidente
Cecilia Meirelles Barros
Diretora Científica
Argenzia Mestria Bonfa
Primeiro Secretário
Edson Akira Kusumoto
Segundo Secretário
Flavio Magnani Lauand

ARARAS – Biênio 2022 -2023

Presidente
José Joaquim Fernandes Raposo
Diretor Científico
José Luiz Ferreira dos Santos
Primeiro Secretário
Valentim Patrício Valério
Segundo Secretário
Fernando Candido Martins

BAURU - Biênio 2022 -2023

Presidente
Alexandre Volney Villa
Diretor Científico
Edmir José Sia Filho
Primeiro Secretário
Roberto Chaim Berber
Segundo Secretário
Gustavo Buchalla

BOTUCATU - Biênio 2022 -2023

Presidente
Flavio de Souza Brito
Diretor Científico
Ricardo Mattos Ferreira
Primeiro Secretário
Renato Teixeira
Segundo Secretário
Marcos Mitsuo Seki

CAMPINAS - Biênio 2022 -2023

Presidente
Sérgio Luiz Polydoro
Diretora Científica
Carla Patricia Da Silva E Prado
Primeiro Secretário
Fernando Mello Porto
Segundo Secretário
Hugo Pazianotto

FRANCA - Biênio 2022 -2023

Presidente
Hélio Rubens Crialezi
Diretor Científico
Luiz Alfredo Husemann Patti
Primeiro Secretário
Rossini Rodrigues Machado
Segundo Secretário
Ronaldo Américo Mandel

JUNDIAÍ - Biênio 2022 -2023

Presidente
Tarcio Figueiredo Silva
Diretor Científico
João Paulo de Mello Medeiros
Primeiro Secretário
Dennys Marcel Sanches Martins
Segundo Secretário
Marco Antonio Dias

MARÍLIA - Biênio 2022 -2023

Presidente
João Carlos Moron Saes Braga
Diretor Científico
Alexandre Rodrigues
Primeiro Secretário
André dos Santos Moro
Segundo Secretário
Marcelo Tadeu Blumer Peron

OSASCO - Biênio 2022 -2023

Presidente
Marcos Valerio Coimbra de Resende
Diretor Científico
André Dabarian
Primeira Secretária
Ana Maria Rocha Pinto e Silva
Segunda Secretária
Valeria Fontenelle Angelim Pereira

PIRACICABA - Biênio 2022 -2023

Presidente
Daniel de Araujo Collaco
Diretora Científica
Juliana Barbosa Previtalli
Primeiro Secretário
Dairo Bicudo Piai Junior
Segundo Secretário
Luis Gustavo Ramos

PRESIDENTE PRUDENTE - Biênio 2022 -2023

Presidente
Antonio Luiz Oliveira Rosas Junior
Diretor Científico
Nina Azevedo de Medeiros Couto
Primeiro Secretário
Romulo Cesar Arnal Bonini
Segundo Secretário
Luciane Schadeck

RIBEIRÃO PRETO - Biênio 2022 -2023

Presidente
Divino Luiz Rattis Batista
Diretor Científico
Pedro Vellosa Schwartzmann
Primeiro Secretário
Thiago Florentino Lascala
Segundo Secretário
Leonardo Pippa Gadioli

SANTOS - Biênio 2022 -2023

Presidente
Leonardo Martins Barroso
Diretor Científico
Fábio de Freitas Guimarães Guerra
Primeiro Secretário
Marcelo Pilnik
Segundo Secretário
Carlos Eduardo Mendonca Tome

São Carlos - Biênio 2022 -2023

Presidente
Rodrigo Santos Aguilar
Diretora Científica
Ana Candida A. Verzola de Castro
Primeira Secretária
Meliza Goi Roscani
Segundo Secretário
Carlos Alberto Rovina Almeida

SÃO JOSÉ DO RIO PRETO - Biênio 2022 -2023

Presidente
Thiago Baccili Cury Megid
Diretor Científico
Luiz Fernando Dal Col
Primeiro Secretário
Elzo Thiago Brito Mattar
Segunda Secretária
Mariana Facio Jabur de Goes

SOROCABA- Biênio 2022 -2023

Presidente
Fábio Lourenço Moraes
Diretor Científico
Péricles Sidnei Salmazo
Primeiro Secretário
Juliana Buchmann Pereira
Segundo Secretário
Fernando Côrtes Remisio Figuinha

VALE DO PARAÍBA - Biênio 2022 -2023

Presidente
Marcelle Sá Machado de Araújo
Diretora Científica
Yuri Gollino
Primeiro Secretário
Luiz Fernando Fagundes de Gouvea Filho
Segunda Secretária
Luana Lorena Moreira

Miguel Antonio Moretti
Diretor de Publicações

Nessa edição, a revista da SOCESP preocupou-se em discutir sobre uma importante área da cardiologia que deixou de ser restrita a aqueles que cuidam de crianças. A cardiopatia congênita é hoje uma especialidade da cardiologia que atende cada vez mais pacientes adultos. Além disso, nesse número destacou-se a importância da abordagem multidisciplinar para esse grupo de pacientes. Já que envolvem aspectos que abrangem toda uma evolução de vida e com grandes impactos familiar e social.

No Brasil, são cerca de 28 mil novos casos de cardiopatia congênita por ano. E esse número vem aumentando, devido aos avanços tecnológicos na área do diagnóstico e tratamento, sobretudo nos procedimentos intervencionistas. Dessa forma, o aumento da expectativa de vida justifica o crescente número de pacientes que chegam a vida adulta e que necessitam de seguimento e muitas vezes de outras intervenções. Sem mencionarmos que em chegando nessa fase também estão sujeitos a novas doenças e mais expostos a interações terapêuticas e farmacológicas. Resultando num desafio aos cardiologistas pediátricos que acompanham esses pacientes até a fase adulta e aos cardiologistas de outras subespecialidades que atendem adultos com cardiopatia congênita.

O ganho de sobrevida nestes pacientes, com a expectativa de vida evoluindo de 32 anos em 2003 para 57 anos em 2007 e que é ainda maior na atualidade. Os eventos arrítmicos são importantes complicações do paciente adulto com cardiopatia congênita. Assim como a evolução para insuficiência cardíaca, hipertensão pulmonar e outras desordens que necessitarão de novas terapêuticas e até mesmo de outras abordagens intervencionistas, incluindo até o transplante cardíaco.

Agradeço as Profas. Dras. Ieda B. Jatene e Maria Angelica Binotto pelo brilhante trabalho como coeditoras desse número. Elas conduziram uma atualização sobre Cardiopatia Congênita, que atende a todos os cardiologistas e suas necessidades diárias no atendimento ao paciente com cardiopatia congênita. Desmistificando, trazendo luz e entendimentos que sem dúvida facilitarão o trabalho médico.

Sem dúvida, uma boa leitura a todos.

Revista da
SOCESP
Sociedade de Cardiologia do Estado de São Paulo

SUMÁRIO/*CONTENTS*

Cardiopatia Congênita no Adulto

REVISÃO/*REVIEW*

O PACIENTE COM VENTRÍCULO DIREITO SISTÊMICO 11
THE PATIENT WITH A SYSTEMIC RIGHT VENTRICLE
Fernando Amaral
http://dx.doi.org/10.29381/0103-8559/2023330112-7

FORAME OVAL PÉRVIO 17
PATENT FORAMEN OVALE
Ana Vitoria Vitoreti Martins, Ana Maria Thomaz, Leína Zorzanelli
http://dx.doi.org/10.29381/0103-8559/2023330118-22

HIPERTENSÃO PULMONAR NO ADULTO COM CARDIOPATIA CONGÊNITA: TRATAMENTO ATUAL 22
PULMONARY HYPERTENSION IN ADULTS WITH CONGENITAL HEART DISEASE: CURRENT TREATMENT
Ana Vitoria Vitoreti Martins, Leina Zorzanelli, Ana Maria Thomaz
http://dx.doi.org/10.29381/0103-8559/2023330122-8

INTERVENÇÕES PERCUTÂNEAS NOS ADULTOS COM CARDIOPATIAS CONGÊNITAS 29
PERCUTANEOUS INTERVENTIONS IN ADULTS WITH CONGENITAL HEART DISEASE
Carlos Augusto Cardoso Pedra, Marcelo Silva Ribeiro, Rodrigo Nieckel Costa, Daniela Lago Kreuzig, Simone Fontes Pedra
http://dx.doi.org/10.29381/0103-8559/2023330130-43

ARRITMIAS NO PACIENTE ADULTO COM CARDIOPATIA CONGÊNITA 43
ARRHYTHMIAS IN THE ADULT PATIENT WITH CONGENITAL HEART DISEASE
Rogério Braga Andalaft, Bruno Pereira Valdigem, Gabriela Hinkelmann Berbert
http://dx.doi.org/10.29381/0103-8559/2023330144-52

CARDIOPATIA CONGÊNITA NO ADULTO: "TRANSPLANTE CARDÍACO: INDICAÇÕES, LIMITAÇÕES E DESAFIOS" 52
CONGENITAL HEART DISEASE IN ADULTS: "HEART TRANSPLANTATION: INDICATIONS, LIMITATIONS AND CHALLENGES"
Estela Azeka, Raquel Dornelas Marques, Raul Arrieta, Adailson Siqueira, Marcelo Jatene
Rev Soc Cardiol Estado de São Paulo 2023;33(1):53-5

RELATO DE CASO/*CASE REPORT*

COVID-19 CONTRIBUINDO COMO AGENTE DE MORBIDADE CARDIOVASCULAR 55
COVID-19 CONTRIBUTING AS AN AGENT OF CARDIOVASCULAR MORBIDITY
Valéria Braga Santiago de Sá, Fabrício Bonotto Mallmann, Rafael Cegielka, Gilvan Magalhães Pinto, Ana Carolina Caldara Barreto
http://dx.doi.org/10.29381/0103-8559/2023330155-6

PACEMAKER IMPLANTATION IN A PATIENT WITH PERSISTENT LEFT SUPERIOR VENA CAVA AND PREVIOUS BICUSPID AORTIC VALVE REPLACEMENT: A CASE REPORT 57
IMPLANTE DE MARCA-PASSO EM PACIENTE COM PERSISTÊNCIA DE VEIA CAVA SUPERIOR ESQUERDA E SUBSTITUIÇÃO DE VALVA AÓRTICA BICÚSPIDE PRÉVIA: RELATO DE CASO
Jean Kniss, Samantha Cristiane Lopes, Caroline de Oliveira Fischer Bacca, Paulo Cesar Lara Sawada, Fábio Rech da Costa, Marcelo Vier Gambetta
http://dx.doi.org/10.29381/0103-8559/2023330157-9

Revista da
SOCESP
Sociedade de Cardiologia do Estado de São Paulo

REVISÃO/REVIEW

O PACIENTE COM VENTRÍCULO DIREITO SISTÊMICO

THE PATIENT WITH A SYSTEMIC RIGHT VENTRICLE

Fernando Amaral[1,2]

1. Unidade de Cardiopatias Congênitas no Adulto. Ribeirão Preto, SP. Brasil.
2. Hospital das Clínicas da Faculdade de Medicina de Ribeirão Preto, USP, Brasil.

Correspondência:
Fernando Amaral
Rua João Padovan, 195. Ribeirão Preto, SP, Brasil. 14024-030
ftamaral@cardiol.br

RESUMO

Pacientes adultos com ventrículo direito sistêmico (VDS) são portadores de cardiopatias congênitas (CC) complexas, mais comumente a transposição dos grandes vasos (TGA) cirurgicamente corrigida no plano atrial e a transposição dos grandes vasos congenitamente corrigida (TGACC). Situações mais raras, como a dupla via de entrada do ventrículo direito e a síndrome da hipoplasia do ventrículo esquerdo, na qual o ventrículo direito se torna sistêmico após cirurgia, podem ser também encontradas. Recomenda-se que esses pacientes sejam acompanhados em centro terciário com estrutura adequada para o tratamento percutâneo e cirúrgico das complicações. O VDS tem características próprias e variáveis com tendência à disfunção progressiva, sendo necessária monitorização periódica pela ecocardiografia e ressonância magnética. A farmacoterapia é considerada empírica, porém justificáveis tentativas estão relatadas. As arritmias, frequentemente complexas, devem ser proativamente investigadas, particularmente a disfunção do nó sinusal na TGA e o bloqueio atrioventricular na TGACC, podendo ser necessário o desfibrilador implantável. Pacientes em classe funcional III/IV e disfunção ventricular podem necessitar de ressincronização cardíaca (RC). Na falência cardíaca sem resposta ao tratamento clínico e à RC, os pacientes devem ser encaminhados para possível suporte circulatório mecânico ou transplante cardíaco. Apesar da sobrevida a longo prazo ser eventualmente possível, particularmente na TGACC, orientação ambulatorial cuidadosa é necessária. Frequentemente bem sucedida, a gestação deve ser contraindicada nas pacientes sintomáticas com disfunção do VDS, priorizando-se a anticoncepção.

Descritores: Cardiopatias Congênitas; Adulto; Ventrículo Direito.

ABSTRACT

Complete transposition of the great arteries with previous atrial switch repair (TGA) and congenitally corrected transposition of the great arteries (CCTGA) are complex congenital heart diseases in which a systemic right ventricle (SRV) is most commonly found. Double inlet right ventricle after Fontan palliation and hypoplastic left heart syndrome after Norwood-Fontan palliation protocol are much rarer situations. These patients should be followed in a tertiary center where percutaneous and surgical treatment of complications and periodical assessment of SRV function by echocardiography and magnetic resonance are available. Pharmacological therapy is considered empirical although justifiable attempts have been reported. Arrhythmias are usually complex and should be searched, particularly atrial node dysfunction in TGA and atrioventricular block in CCTGA. Implantable cardioverter defibrillator might be necessary and patients in functional class III/IV with ventricular dysfunction might benefit from cardiac resynchronization therapy (CRT). Failing medical therapy and no response to CRT justify referral for mechanical circulatory support or cardiac transplantation. Although long survival is possible, particularly in CCTGA, careful follow-up is mandatory. Usually successful, pregnancy in symptomatic women with SRV dysfunction should be advised against, and offered appropriate contraception.

Keywords*: *Heart Defects, Congenital; Adults; Right Ventricle.

Estima-se que defeitos cardíacos com ventrículo direito sistêmico (VDS) ocorram em aproximadamente 10% das CC,[1] todas de alta complexidade e proporcionando prognóstico reservado a esses pacientes. Apesar de bem caracterizado, o VDS se apresenta como uma situação intrigante do ponto de vista de manejo clínico devido ao variado espectro anatômico encontrado, aos discutíveis mecanismos intrínsecos de adaptação e à comprovada variabilidade das manifestações clínicas. O ventrículo direito (VD), quando solicitado a manter o débito cardíaco sistêmico, submete-se a um processo adaptativo diretamente relacionado às lesões associadas, às cirurgias previamente realizadas e às possíveis arritmias presentes. A compreensão desses diversos fatores implica diretamente no planejamento terapêutico, particularmente no adulto, tendo como

objetivo detectar precocemente a disfunção do VD e prevenir a falência cardíaca. Conforme recomendado,[2] seguimento rotineiro e frequente em centro terciário é necessário para proteção adequada desses indivíduos e a avaliação clínica deve ser complementada pelos exames não invasivos tradicionais. De grande importância, a função do VDS deve ser periodicamente verificada, preferencialmente por meio da ressonância magnética (RM), com o objetivo de se detectar fatores preditivos de evolução desfavorável. No entanto, uma avaliação ecocardiográfica apropriada pode muito contribuir, [3,4] sendo especialmente útil naquelas instituições que não dispõe da RM. Uma abordagem eletrofisiológica, frequentemente necessária, e uma otimização hemodinâmica invasiva são recursos usualmente empregados visando à melhora clínica e prevenção da morte súbita.

Apresentaremos aqui quatro situações onde o VDS é encontrado, sem ter a pretensão de esgotar o assunto e procurando salientar aspectos importantes em relação ao diagnóstico e tratamento. Uma revisão no PubMed realizada em Dezembro/2022 usando os termos *adult congenital heart disease* e *systemic right ventricle* revelou 889 artigos. Após remoção de duplicatas e artigos não exatamente ligados ao tema, 127 estudos foram acessados para possível inclusão no estudo.

A transposição completa dos grandes vasos após cirurgias de Senning ou Mustard (TGA pós Senning/Mustard) e a transposição dos grandes vasos congenitamente corrigida (TGACC) são entidades bem estudadas. Apesar de muito ainda a ser compreendido, sobretudo no adulto com TGACC, que habitualmente apresenta baixa mortalidade e bom desempenho funcional até à faixa de 40 anos de idade,[5] esses defeitos tem sido abordados. A dupla via de entrada do VD (DVEVD) e a síndrome da hipoplasia do coração esquerdo (SHCE), na qual o VD se torna o ventrículo sistêmico após paliação cirúrgica, são situações raras e serão sumariamente abordadas.

TGA COM CORREÇÃO NO PLANO ATRIAL

Caracterizada por uma discordância ventrículo-arterial, a TGA é uma cardiopatia cianótica frequente, com mortalidade de 90% no primeiro ano de vida se não paliada adequadamente. O progressivo aprimoramento terapêutico dessa complexa entidade retrata uma história de grande sucesso iniciada pelas técnicas de Senning em 1959 e Mustard em 1964.[6, 7] Apesar da manutenção da discordância ventrículo-arterial nessas semelhantes estratégias cirúrgicas, a fisiologia é restaurada, (Figura 1) tendo beneficiado um grande número de pacientes especialmente nos anos 1970. Em 1976, Jatene demonstrou a possibilidade da correção anatômica,[8] que se tornou rotina no tratamento cirúrgico a partir dos anos 1980. Essa excepcional evolução resultou num aspecto curioso em relação ao tratamento e seguimento dos pacientes com TGA. Nos serviços mais antigos, onde a correção no plano atrial foi iniciada mais cedo, há ainda um número considerável de pacientes adultos em seguimento, com progressiva diminuição devido aproximadamente 60% deles estarem vivos após 30 anos de cirurgia.[9] Por outro lado, nos serviços onde o tratamento cirúrgico das CC foi iniciado mais tarde, principalmente após os anos 1980, o número desses casos é pequeno devido à incorporação rotineira da cirurgia de Jatene.

A experiência adquirida em cinco décadas com o seguimento desses pacientes tem revelado que há necessidade de acompanhamento ambulatorial rigoroso em centro terciário devido às bem documentadas complicações a médio e longo prazo. Arritmias, insuficiência cardíaca, obstrução ou vazamento *(leaking)* intraatrial e hipertensão pulmonar são eventos bem conhecidos. A disfunção do VDS apresenta aspectos curiosos. A comprovação de que o VD é incapaz de manter a circulação sistêmica a longo prazo,[10] usualmente em indivíduos mais velhos, é contrastada pela possibilidade de disfunção em qualquer idade, sugerindo um processo adaptativo variável.[11] Fatores múltiplos estão relacionados à disfunção do VDS, como a hipertrofia ventricular sem fluxo coronário proporcional,[12] predomínio do encurtamento circunferencial e não longitudinal,[13] fibrose miocárdica [14] e fluxo atrioventricular dificultado pela rigidez do conduto intraatrial. Morte súbita secundária à isquemia miocárdica com coronárias normais já foi documentada nesses pacientes, podendo ser desencadeada por taquiarritmia atrial, uso de estimulantes ou exercício intenso.[15]

Intervenção invasiva: A maioria das intervenções necessárias são devidas ao vazamento *(leaking)* ou obstrução do conduto intraatrial[10] habitualmente tratadas percutaneamente. A obstrução, geralmente na veia cava superior, pode dificultar um eventual implante de marcapasso. A obstrução nas veias pulmonares é menos frequente, mas, quando significante, pode necessitar dilatação com cateter-balão ou *stenting*, reconstrução cirúrgica do conduto intraatrial ou, eventualmente, correção anatômica,[16] conduta esta bastante discutível. [17]

TRANSPOSIÇÃO DOS GRANDES VASOS CONGENITAMENTE CORRIGIDA

Caracterizada pela combinação de discordância atrioventricular e ventriculoarterial, (Figura 2) a TGACC apresenta

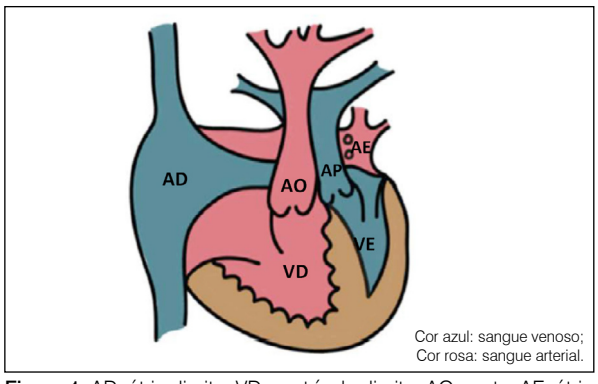

Figura 1. AD: átrio direito; VD: ventrículo direito; AO: aorta; AE: átrio esquerdo; VE: ventrículo esquerdo; AP: artéria pulmonar.

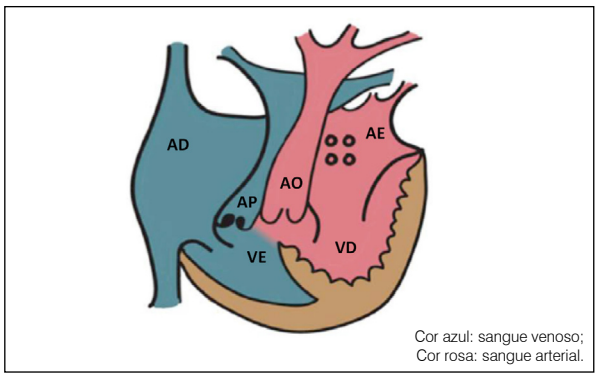

Figura 2. AD: átrio direito; VD: ventrículo direito; AO: aorta; AE: átrio esquerdo; VE: ventrículo esquerdo; AP: artéria pulmonar.

amplo espectro de alterações morfológicas e manifestações clínicas. Mais de 90% dos casos apresentam lesões associadas intracardíacas que, dependendo da gravidade, influenciam na idade da apresentação clínica e no prognóstico. A insuficiência tricúspide (IT) progressiva é a mais frequente, seguida pela comunicação interventricular (CIV) e estenose pulmonar (EP). As artérias e veias coronárias são tipicamente anormais, sendo que as artérias se originam do seio coronariano oposto com perfusão concordante. O sistema de condução é anormal e os pacientes mais velhos estão predispostos ao bloqueio atrioventricular (BAV) devido alterações adquiridas. A função do VDS deve ser periodicamente avaliada, de preferência pela RM. Sua disfunção está associada à concentração aumentada de troponina T altamente sensitiva e a grandeza desta concentração tem importante implicação prognóstica.[18] Acredita-se que esta disfunção seja multifatorial, secundária a uma exposição contínua do VD à pressão sistêmica, à possível perfusão miocárdica inadequada apesar da concordância anatômica com a artéria coronária direita e às lesões associadas, particularmente a IT.[19] Adultos com TGACC podem não ser diagnosticados até a nona década de vida, principalmente aqueles 10% sem lesões associadas. [20] A expectativa de vida é significativamente reduzida e a maioria costuma apresentar sinais de descompensação cardíaca a partir da quarta década.[21]

Intervenção invasiva: A correção fisiológica, na qual as lesões associadas são abordadas mantendo-se a discordância ventriculoarterial é incomum no adulto, visto serem habitualmente tratadas na idade pediátrica. A IT tem caráter progressivo e sua correção é o procedimento mais frequentemente realizado em adultos. Quando de gravidade moderada/severa está diretamente relacionada à piora da função do VD e deve ser abordada preferencialmente por meio de uma troca valvar,[22] com melhores resultados se a fração de ejeção do VD pré-operatória for maior que 40%.[23] A correção anatômica da TGACC (*double switch*) em crianças tem sido realizada por vários centros. Relatos existem de casos bem sucedidos em adultos [24-26] que, obviamente, não servem como evidências para indicação rotineira. Entretanto, essas informações demonstram que essa abordagem pode ser factível em algumas situações, reforçando o conceito de que no adulto com TGACC a uniformização da conduta é difícil. Opções de baixo risco e maior probabilidade de melhora clínica devem ser preferidas.[18]

DUPLA VIA DE ENTRADA DO VENTRÍCULO DIREITO

Nesta situação excepcionalmente rara de conexão atrioventricular univentricular o VDS é uma das dificuldades potenciais. (Figura 3) Ao contrário da dupla via de entrada no ventrículo esquerdo com TGA, mais frequente, a DVEVD aparece em menos de 1% das CC e o ventrículo dominante tem morfologia direita. Isomerismo atrial direito com valva atrioventricular única e dupla via de entrada e saída do ventrículo morfologicamente direito são comuns.[1] A opção terapêutica invasiva a ser considerada nos pacientes com boa anatomia é a cirurgia de Fontan que melhora a hipoxemia e tende a preservar a função do VDS por meio da diminuição da sobrecarga volumétrica. No entanto, complicações inerentes a esse tipo de procedimento como arritmias, enteropatia perdedora de proteínas, insuficiência hepática, cianose progressiva, carcinoma hepatocelular e tromboembolismo influenciam expressivamente a expectativa de vida.[27]

SÍNDROME DA HIPOPLASIA DO VENTRÍCULO ESQUERDO

Essa grave entidade, caracterizada por um espectro morfológico com graus variáveis de hipodesenvolvimento do coração esquerdo e da aorta é incompatível com a vida e necessita intervenção precoce. A cirurgia de Norwood com criação de uma neoaorta incorporando-se o tronco pulmonar à aorta ascendente hipoplásica e suprindo o fluxo pulmonar por meio de uma cirurgia tipo Blalock modificado ou conduto VD-artéria pulmonar é habitualmente feita logo após o nascimento, seguida pela cirurgia de Glenn entre três e seis meses e cirurgia de Fontan entre dois e quatro anos de idade.[28] (Figura 4) Essa complexa estratégia tem permitido boa sobrevida em centros terciários de excelência, mas a possibilidade desses pacientes atingirem a idade adulta é de aproximadamente 60%.[29] Temos aqui uma situação bastante peculiar que é o VDS iatrogênico, sujeito à isquemia miocárdica devido origem coronariana a partir de uma aorta pequena. Esse é um grupo específico de pacientes submetidos à cirurgia de Fontan que apresenta maior potencial de complicações como arritmias, coarctação, falência do VDS e morte prematura.[30]

As alternativas invasivas acima descritas representam uma parte da complexidade terapêutica que necessita estar disponível. Apresentaremos a seguir outras opções de tratamento. (Tabela 1)

Tratamento farmacológico

Quando possível, anormalidades estruturais significantes com VDS devem ser abordadas percutaneamente ou por

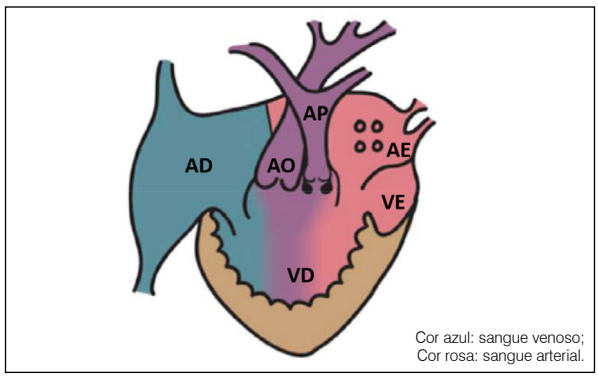

Figura 3. AD: átrio direito; VD: ventrículo direito; AO: aorta; AE: átrio esquerdo; VE: ventrículo esquerdo; AP: artéria pulmonar.

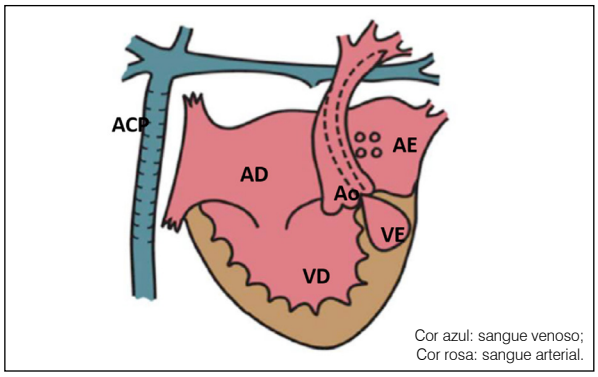

Figura 4. ACP: anastomose cavo-pulmonar/Fontan; Ao: neo-aorta; restante como Figura 1

Tabela 1. Opções terapêuticas na falência do VD sistêmico.

TGA pós Senning/Mustard	TGACC
Farmacoterapia	Farmacoterapia
Marcapasso (bradicardia)	Troca valvar precoce na IT
Tratamento vazamento *baffle*	Correção fisiológica
Desfibrilador implantável	Correção anatômica (*double switch*)
Ressincronização cardíaca	MP biventricular (bradicardia/ BAV)
Suporte circulatório mecânico	Desfibrilador implantável
Transplante cardíaco	Ressincronização cardíaca
	Suporte circulatório mecânico
	Transplante cardíaco
SHCE/Norwood/Fontan	**Dupla via de entrada no VD**
Farmacoterapia	Farmacoterapia
Tratar possível reCoAo	Verificar patência Fontan
Verificar patência Fontan	Tratar arritmias
Tratar arritmias	Anticoagulação
Anticoagulação	Transplante cardíaco
Tratar eventual EPP	
Transplante cardíaco	

IT: insuficiência tricúspide; BAV: bloqueio atrioventricular; reCoAo: recoarctação da aorta; EPP: enteropatia perdedora de proteínas (modificada REF 28).

cirurgia. No entanto, a farmacoterapia, numa situação de VDS em falência iminente ou com disfunção importante é uma opção naturalmente aventada ambulatorialmente. As evidências de bons resultados são poucas, [31,32] essa alternativa é questionada[33] e muito do que se faz é extrapolação da terapêutica habitualmente empregada na disfunção ventricular esquerda. Como exemplo, bloqueadores do sistema renina-angiotensina-aldosterona e vasodilatadores podem influenciar negativamente, diminuindo o retorno venoso e o débito cardíaco. Apesar de pouca informação disponível, betabloqueadores em dose alta podem ser benéficos numa situação de VDS.[34] No entanto, bradicardia e distúrbios de condução podem ocorrer, particularmente preocupantes na TGACC. Estudo multicêntrico usando Valsartana mostrou que, apesar da significante diminuição na massa e volume do VD, a fração de ejeção, capacidade física e qualidade de vida não foram afetadas.[35] Obviamente que o paciente com VDS em situação de falência aguda, sintomático, pode se beneficiar com inotrópicos e diuréticos, lembrando-se a possibilidade de diminuição da pré-carga e consequentemente do débito cardíaco nos casos submetidos à cirurgia de Fontan.[36]

Tratamento de arritmias

Na TGA pós Senning/Mustard a disfunção do nó sinoatrial ocorre em até 60% dos casos.[37] Um aspecto curioso é a possível ocorrência de obstrução do conduto intraatrial (*baffle*) dificultando eventual implante de marcapasso. Além disso, conhecimento adequado da anatomia é necessário para que o cabo-eletrodo seja implantado no VD e não no VE.

Na TGACC anormalidades no sistema de condução são comuns e o risco de BAV total é de aproximadamente 2% ao ano, sendo recomendado monitorização rotineira por Holter. Deve ser lembrado que o BAV pode ser complicação da oclusão cirúrgica da CIV e, nos casos com indicação de marcapasso, recomenda-se implante de dispositivo biventricular para evitar a dissincronia.[38] A fibrilação/flutter atrial pode também aparecer nesses pacientes, desencadeando ou piorando a função do VDS e necessitando terapêutica específica.[21]

Cardioversão por desfibrilador implantável

Uma *expertise* eletrofisiológica é recomendada no manejo dos pacientes com VDS portadores de arritmias complexas com maior potencial de evolução desfavorável. A taquicardia atrial por reentrada é a forma mais comum de taquicardia supraventricular na TGA pós Senning/Mustard, com prevalência de 25% num seguimento de 20 anos e a ablação é usualmente necessária. Uma condução atrioventricular acelerada pode induzir ao aparecimento de taquicardia ventricular num VDS já comprometido e ser responsável pela morte súbita. O emprego do desfibrilador implantável na prevenção secundária da morte súbita é a terapêutica de escolha. Betabloqueadores e amiodarona podem ser usados, com reserva, para diminuir os choques da desfibrilação. Independente do aspecto morfológico encontrado nesse grave grupo de pacientes, a prevenção primária da morte súbita por meio de um desfibrilador implantável pode ser considerada quando a fração de ejeção do VDS for $< 35\%$, associada à síncope, arritmias ventriculares complexas e classe funcional $\geq$ II. [39]

Ressincronização cardíaca

Procedimento complexo, requer presença de eletrofisiologista com experiência em CC complexas. Pacientes com disfunção do VDS em classe funcional $\geq$ II podem se beneficiar com a RC, devendo ser lembrado sua inocuidade em relação à IT, que deve ser abordada cirurgicamente. Tecnicamente difícil, o cabo-eletrodo no VD pode ser implantado por via transvenosa, epicárdica ou ambas, dependendo da anatomia ou necessidade de cirurgia concomitante. Na TGA pós Senning/Mustard, como o VD é anterior, o cabo-eletrodo para o VD é introduzido via epicárdica, por incisão subxifoidiana ou miniesternotomia. O acesso via tubo intraatrial pode precipitar o tromboembolismo. Na TGACC a abordagem pode ser venosa através do seio coronariano desde que a anatomia seja confirmada pela RM ou angiotomografia.[40] Revisão recente em pacientes com disfunção do VD salientou os possíveis benefícios dessa engenhosa técnica enfatizando a necessidade de investigações multicêntricas com avaliações a curto e longo prazo.[41]

Suporte circulatório mecânico e transplante cardíaco

A insuficiência cardíaca refratária pode acometer pacientes com VDS e o suporte circulatório mecânico, não necessariamente empregado como uma ponte para o transplante cardíaco, deve estar disponível em centros que assistem pacientes adultos com CC. Os números são pequenos, mas, de acordo com o *Interagency Registry for Mechanically Assisted Circulatory Support*, a TGACC é uma causa que frequentemente necessita desses dispositivos.[42] A complexidade do procedimento requer planejamento cuidadoso, incluindo conscientização do paciente sobre potenciais complicações. Estudos multicêntricos relatando esse tipo de experiência tem sido recomendado com o objetivo de aprimorar o conhecimento e beneficiar pacientes. [43]

O transplante cardíaco ortotópico, disponível em poucos centros, pode ser a única opção na insuficiência cardíaca refratária. Apesar da mortalidade maior naqueles com CC complexas submetidos à várias cirurgias, incluindo a TGACC, a sobrevida a longo prazo é maior do que naqueles receptores sem CC, nos quais o transplante é um procedimento relativamente simples.[44] Além disso, estudo retrospectivo de pacientes maiores de 17 anos transplantados nos EUA entre 2000 e 2018 revelou melhor evolução a curto e longo prazo naqueles com TGACC e insuficiência cardíaca refratária.[45]

Cuidado especial: Gestação

Entre vários aspectos que necessitam ser cuidadosamente abordados nos pacientes com VDS, a gestação deve ser considerada, proativamente se necessário. Muitas pacientes com TGA pós Senning/Mustard e TGACC frequentam os ambulatórios de CC no adulto e o aumento do volume, frequência e débito cardíaco pode agir desfavoravelmente na gestante necessitando atenção. Desencadeamento ou exacerbação de arritmias, piora da IT e maior dificuldade no diagnóstico de falência cardíaca são complicações potenciais nessas pacientes. Apesar de estudos com grande casuística em gestantes com VDS serem escassos, particularmente após cirurgia de Fontan, uma investigação de 2013 sobre seguimento a longo prazo de pacientes com TGA pós Senning/Mustard e TGACC chamou a atenção para um aspecto curioso: a piora clínica seria devida à gestação propriamente dita ou simplesmente iria ocorrer? Apesar da gestação bem sucedida em todas e nenhuma ter função do VDS seriamente comprometida pela ecocardiografia, ficou evidente uma deterioração funcional prematura, piorando os sintomas e diminuindo a classe funcional quando comparado com pacientes não grávidas.[46] O aconselhamento antes da gravidez e pré-natal são necessários e essas pacientes devem ser acompanhadas em ambulatório de gestação de alto risco. Parece sensato contraindicar a gravidez e oferecer contracepção apropriada em pacientes sintomáticas com disfunção importante do VDS.[47]

CONCLUSÃO

O paciente adulto com VDS demanda cuidados especiais no seu seguimento. As CC de base são complexas e sujeitas a complicações específicas. A função do VDS deve ser continuamente monitorada e sua falência deve ser precocemente tratada com o objetivo de se prevenir a morte súbita. Investigações recentes têm revelado o aprimoramento progressivo da RM no estudo das características intrínsecas do VDS, relacionando a desorganização miofibrilar e a fibrose miocárdica com evolução desfavorável. No entanto, claustrofobia, necessidade de sedação, implantes eletrônicos e, fundamentalmente, o custo de todo o processo, limitam consideravelmente o acesso ao método. A importância da investigação por ecocardiografista experiente e a boa correlação do *strain* longitudinal com a fração de ejeção do VDS devem ser consideradas como estímulo ao interesse e desenvolvimento desta prática. Recursos terapêuticos sofisticados como a RC devem estar disponíveis e tratamento avançado da falência irreversível do VDS pode ser necessário.

Priorização do atendimento presencial, apoio psicológico incondicional, preocupação com a qualidade de vida do paciente e disponibilidade de assistência paliativa precisam ser cuidadosamente considerados nesse grupo de indivíduos com longa e preocupante trajetória ambulatorial.

AGRADECIMENTOS

Ao Prof Michael A Gatzoulis por ter permitido a reprodução (modificada) das Figuras.[28]

Leitura recomendada

Referências 48 e 49

CONFLITOS DE INTERESSE

Os autores declaram não possuir conflitos de interesse na realização deste trabalho.

REFERÊNCIAS

1. Spadotto V, Frescura C, Ho SY, Thiene G. The concept of double inlet-double outlet right ventricle: a distinct congenital heart disease. Cardiovasc Pathol. 2017;26:39-44.
2. Stout KK, Daniels CJ, Aboulhosn JA, Fuller S, Bozkurt B, Gurvitz M, et al. 2018 AHA/ACC Guideline for the Management of Adults With Congenital Heart Disease. Circulation. 2019;73(12):e81-192.
3. Chaix MA, Dore A, Marcotte F, Shohoudi A, Labombarda F, Mercier LA, et al. Variability in the echocardiographic evaluation of the systemic right ventricle. Can J Cardiol. 2019;35(2):178-84.
4. Samarai D, Ingemansson SL, Gustafsson R, Thilén U, Hlebowicz J. Global longitudinal strain correlates to systemic right ventricular function. Cardiovasc Ultrasound. 2020;18(1):4.
5. Dobson R, Danton M, Nicola W, Hamish W. The natural and unnatural hystory of the systemic right ventricle in adult survivors. J Thorac and Cardiovasc Surg. 2013;145(6):1493-503.
6. Senning A. Surgical correction of transposition of the great vessels. Surgery. 1959;45(6):966-80.
7. Mustard WT. Successful two-stage correction of transposition of the great vessels. Surgery. 1964;55:469-72.
8. Jatene AD, Fontes VF, Paulista PP, Souza LC, Neger F, Galantier M, et al. Anatomic correction of transposition of the great arteries. J Thorac Cardiovasc Surg. 1976;72(3):364-70.
9. Vejlstrup N, Sørensen K, Mattsson E, Thilén U, Kvidal P, Johansson B, et al. Long-term outcome of Mustard/Senning correction for transposition of the great arteries in Sweden and Denmark. Circulation. 2015;132(8):633-8.
10. Cuypers JA, Eindhoven JA, Slager MA, Opić P, Utens EM, Helbing WA, et al. The natural and unnatural history of the Mustard procedure: long-term outcome up to 40 years. Eur Heart J. 2014;35(25):1666-74.
11. Warnes C. Adult congenital heart disease importance of the right ventricle. J Am Coll Cardiol. 2009;54(21):1903-10.
12. Singh TP, Humes RA, Muzik O, Kottamasu S, Karpawich PP, Di Carli MF. Myocardial flow reserve in patients with a systemic right ventricle after atrial switch repair. J Am Coll Cardiol. 2001;37(8):2120-5.
13. Pettersen E, Helle-Valle T, Edvardsen T, Lindberg H, Smith HJ, Smevik B, et al. Contraction pattern of the systemic right ventricle shift from longitudinal to circumferential shortening and absent global ventricular torsion. J Am Coll Cardiol. 2007;49(25):2450-6.
14. Rydman R, Gatzoulis MA, Ho SY, Ernst S, Swan L, Li W, et al. Systemic right ventricular fibrosis detected by cardiovascular magnetic resonance is associated with clinical outcome, mainly new-onset atrial arrhythmia, in patients after atrial redirection surgery for transposition of the great arteries. Circ Cardiovasc Imaging. 2015;8(5):e002628.

15. Chaix MA, Chergui M, Leduc C, Khairy P. Sudden death in transposition of the great arteries with atrial switch surgery: Autopsy evidence of acute myocardial ischemia despite normal coronary arteries. Int J Cardiol. 2019;288:65-7.
16. Warnes CA. Transposition of the great arteries. Circulation. 2006;114(24):2699-709.
17. Poirier NC, Yu JH, Brizard CP, Mee RB. Long-term results of left ventricular reconditioning and anatomic correction for systemic right ventricular dysfunction after atrial switch procedures. J Thorac Cardiovasc Surg. 2004;127(4):975-81.
18. Amaral F, Valente AM, Manso PH, Gali LG, Braggion-Santos, Rocha JM, et al. Congenitally corrected transposition of the great arteries in the adult. Braz J Cardiovasc Surg. 2022;37(4):534-45.
19. Hauser M, Bengel FM, Hager A, Kuehn A, Nekolla SG, Kaemmerer H, et al. Impaired myocardial blood flow and coronary flow reserve of the anatomical right systemic ventricle in patients with congenitally corrected transposition of the great arteries. Heart. 2003;89(10):1231-5.
20. Wissocque L, Mondésert B, Dubart AE. Late diagnosis of isolated congenitally corrected transposition of the great arteries in a 92-year old woman. Eur J Cardiothorac Surg. 2016;49(5):1524-5.
21. Graham TP Jr, Bernard YD, Mellen BG, Celermajer D, Baumgartner H, Cetta F, et al. Long-term outcome in congenitally corrected transposition of the great arteries: a multi-institutional study. J Am Coll Cardiol. 2000;36(1):255-61.
22. Scherptong RW, Vliegen HW, Winter MM, Holman ER, Mulder BJ, van der Wall EE, et al. Tricuspid valve surgery in adults with a dysfunctional systemic right ventricle: repair or replace?. Circulation. 2009;119(11):1467-72.
23. Mongeon FP, Connolly HM, Dearani JA, Li Z, Warnes CA. Congenitally corrected transposition of the great arteries ventricular function at the time of systemic atrioventricular valve replacement predicts long-term ventricular function. J Am Coll Cardiol. 2011;57(20):2008-17.
24. Ibrahimiye AN, Mainwaring RD, Patrick WL, Downey L, Yarlagadda V, Hanley FL. Left ventricular retraining and double switch in patients with congenitally corrected transposition of the great arteries. World J Pediatr Congenit Heart Surg. 2017;8(2):203-9.
25. Lim HG, Lee JR, Kim YJ, Park YH, Jun TG, Kim WH, et al. Outcomes of biventricular repair for congenitally corrected transposition of the great arteries. Ann Thorac Surg. 2010;89(1):159-67.
26. Tocharoenchok T, Sriyoschati S, Tongcharoen P, Tantiwongkosri K, Subtaweesin T. Midterm results of anatomic repair in a subgroup of corrected transposition. Asian Cardiovasc Thorac Ann. 2016;24(5):428-34.
27. Kawahira Y, Uemura H, Yoshikawa Y, Yagihara T. Double inlet right ventricle versus other types of double or common inlet ventricle: its clinical characteristics with reference to the Fontan procedure. Eur J Cardiothorac Surg. 2001;20(2):228-32.
28. Brida M, Diller GP, Gatzoulis MA. Systemic right ventricle in adults with congenital heart disease. Circulation 2018;137(5):508-18.
29. Ohye RG, Schranz D, D'Udekem Y. Current therapy for hypoplastic left heart syndrome and related single ventricle lesions. Circulation. 2016;134(17):1265-79.
30. Iyengar AJ, Winlaw DS, Galati JC, Wheaton GR, Gentles TL, Grigg LE, et al. The extracardiac conduit Fontan procedure in Australia and New Zealand: hypoplastic left heart syndrome predicts worse early and late outcomes. Eur J Cardiothorac Surg. 2014;46(3):465-73.
31. Zaragoza-Macias E, Zaidi NA, Dendukuri N, Marelli A. Medical therapy for systemic right ventricles: A systematic review (Part 1) for the 2018 AHA/ACC guideline for the management of adults with congenital heart disease: A report of the American College of Cardiology/American Heart Association task force on Clinical Practice Guidelines. Circulation. 2019;73(12):1564-78.
32. Ladouceur M, de la Cal TS, Gaye B, Valentin E, Ly R, Iserin L, et al. Effect of medical treatment on heart failure incidence in patients with a systemic right ventricle. Heart. 2021;107(17):1384-9.
33. Dos-Subirá L. Failing systemic right ventricle: to treat or not to treat. Heart. 2021;107:1360-1.
34. Doughan AR, McConnell ME, Book WM. Effect of beta blockers (carvedilol or metoprolol XL) in patients with transposition of great arteries and dysfunction of the systemic right ventricle. Am J Cardiol. 2007;99(5):704-6.
35. van der Bom T, Winter MM, Bouma BJ, Groenink M, Vliegen HW, Pieper PG, et al. Effect of valsartan on systemic right ventricular function. A double-Blind, randomized, placebo-controlled pilot trial. Circulation. 2013;127(3):322-30.
36. Budts W, Roos-Hesselink J, Rädle-Hurst T, Eicken A, McDonagh TA, Lambrinou E, et al. Treatment of heart failure in adult congenital heart disease: a position paper of the Working Group of Grown-Up Congenital Heart Disease and the Heart Failure Association of the European Society of Cardiology. Eur Heart J. 2016;37(18):1419-27.
37. Davies RR, Russo MJ, Yang J, Quaegebeur JM, Mosca RS, Chen JM. Listing and transplanting adults with congenital heart disease. Circulation. 2011;123(7):759-67.
38. McCombe A, Touma F, Jackson D, Canniffe C, Choudhary P, Pressley L, et al. Sudden cardiac death in adults with congenitally corrected transposition of the great arteries. Open Heart. 2016;3(2):e000407.
39. Khairy P, Van Hare GF, Balaji S, Berul CI, Cecchin F, Cohen MI, et al. PACES/HRS Expert Consensus Statement on the Recognition and Management of Arrhythmias in Adult Congenital Heart Disease. Heart Rhythm. 2014;11:e102-65.
40. Janousek J, Tomek V, Chaloupecký VA, Reich O, Gebauer RA, Kautzner J, et al. Cardiac resynchronization therapy: a novel adjunct to the treatment and prevention of systemic right ventricular failure. J Am Coll Cardiol. 2004;44(9):1927-31.
41. Kharbanda RK, Moore JP, Taverne YJHJ, Bramer WM, Bogers AJJC, de Groot NMS. Cardiac resynchronization therapy for the failing systemic right ventricle: a systematic review. Int J Cardiol. 2020;318:74-81.
42. Riggs KW, Fukushima S, Fujita T, Rizwan R, Morales DLS. Mechanical support for patients with congenitally corrected transposition of the great arteries and end-stage ventricular dysfunction. Semin Thorac Cardiovasc Surg Pediatr Card Surg Annu. 2019;22:66-73.
43. Barracano R, Brida M, Guarguagli S, Palmieri R, Diller GP, Gatzoulis MA, et al. Implantable cardiac electronic device therapy for patients with a systemic right ventricle. Heart. 2020;106(14):1052-8.
44. Doumouras BS, Alba AC, Foroutan F, Burchill LJ, Dipchand AI, Ross HJ. Outcomes in adult congenital heart disease patients undergoing heart transplantation: a systematic review and meta-analysis. J Heart Lung Transplant. 2016;35(11):1337-47.
45. Riggs KW, Zafar F, Radzi Y, Yu PJ, Bryant R, Morales DLS. Adult congenital heart disease: current early expectations after cardiac transplantation. Ann Thorac Surg. 2020;109(2):480-6.
46. Bowater SE, Selman TJ, Hudsmith LE, Clift PF, Thompson PJ, Thorne AS. Long-term outcome following pregnancy in women with a systemic right ventricle: is the deterioration due to pregnancy or a consequence of time?. Cong Heart Dis. 2013;8(4):302-7.
47. Canobbio MM, Warnes CA, Aboulhosn J, Connolly HM, Khanna A, Koos BJ, et al. Management of pregnancy in patients with complex congenital heart disease: a scientific statement for healthcare professionals from the American Heart Association. Circulation. 2017;135(8):e50-87.
48. Campanale CM, Scherrer B, Afacan O, Majeed A, Warfield SK, Sanders SP. Myofiber organization in the failing systemic right ventricle. J Cardiovasc Magn Res. 2020;22(1):49.
49. Broberg CS, Valente AM, Huang J, Burchill LJ, Holt J, Van Woerkom R, et al. Myocardial fibrosis and its relation to adverse outcome in transposition of the great arteries with a systemic right ventricle. Int J Cardiol. 2018;271:60-5.

Revista da
SOCESP
Sociedade de Cardiologia do Estado de São Paulo

FORAME OVAL PÉRVIO

PATENT FORAMEN OVALE

PODCAST

Clique para acessar o Podcast

Ana Vitoria Vitoreti Martins[1]
Ana Maria Thomaz[1]
Leína Zorzanelli[1]

1. Instituto do Coração (InCor). Hospital das Clínicas da Faculdade de Medicina da Universidade de São Paulo (HC-FMUSP). São Paulo, SP, Brasil.

Correspondência:
Leína Zorzanelli
leina.zorzanelli@hc.fm.usp.br

RESUMO

O forame oval patente (FOP) está presente em até 30% dos adultos e tem se mostrado altamente prevalente em pacientes diagnosticados com acidente vascular cerebral isquêmico (AVCI) de causa desconhecida, também chamado de AVCI criptogênico. Supõe-se que a principal causa desse evento seja uma embolia paradoxal facilitada pela presença do FOP, especialmente em pacientes mais jovens e com poucos fatores de risco, sugerindo um papel causal para o FOP ("AVC relacionado ao FOP"). As recomendações de manejo do FOP no AVCI criptogênico estão evoluindo rapidamente. Os dados se expandiram recentemente após quatro grandes estudos demonstrarem a superioridade do fechamento percutâneo do FOP quando comparado ao tratamento medicamentoso na prevenção da recorrência do AVCI criptogênico. O fechamento do FOP, visando a profilaxia secundária após um AVCI, deve ser considerado em pacientes com idade ≤60 anos após avaliação minuciosa e discussão sobre benefícios e riscos potenciais do procedimento. O acúmulo crescente de evidências embasa o fechamento percutâneo do FOP com dispositivos de última geração, levando em consideração prognóstico, qualidade de vida e benefício econômico, quando bem indicado para grupo correto de pacientes. O desenvolvimento do escore RoPE (Risk of Paradoxical Embolism) auxiliou na identificação de pacientes com AVCI criptogênico e FOP, potenciais candidatos ao fechamento do FOP. A literatura disponível raramente inclui pacientes com ataque isquêmico transitório (AIT), idade maior que 60 anos e etiologias concorrentes como fibrilação atrial, portanto os resultados não podem ser generalizados para toda a população. Ainda não há consenso sobre marcadores biológicos disponíveis ou fatores de risco para predizer recorrência do AVCI relacionado ao FOP. Uma abordagem multidisciplinar com participação de cardiologista clínico, neurologista, hematologista e cardiologista intervencionista pode oferecer um melhor plano terapêutico, individualizado para cada paciente levando em consideração dados disponíveis, além de informações médicas, sociais e ocupacionais.

Descritores: Forame Oval; Forame Oval Patente; Embolia Paradoxal; AVC Isquêmico.

ABSTRACT

Patent foramen ovale (PFO) is present in up to 30% of adults and has been shown to be highly prevalent in patients diagnosed with strokes of unknown cause, which are also called cryptogenic strokes (CS). Paradoxical embolism produced through PFO is hypothesized to be a leading cause of CS, especially in younger patients with low risk factors for stroke, suggesting a stroke-causing role for PFO ("PFO-related stroke"). Management recommendations for patent foramen ovale (PFO) closure in cryptogenic stroke are rapidly evolving. The data has expanded recently with four major trials demonstrating superiority of percutaneous device closure over medical management in preventing cryptogenic stroke recurrence. PFO closure can be considered for the prevention of recurrent cryptogenic stroke in patients aged ≤60 after thorough evaluation and discussion of benefits and potential risks of the procedure. Accumulating evidence supports prognosis, quality of life, and economic benefit from percutaneous PFO closure with newer generation closure devices in the right subset of patients. The RoPE score has helped clinicians identify patients with cryptogenic stroke and PFO as potential candidates for PFO closure. The available literature rarely considers patients with transient ischemic attack (TIA), over 60 years of age and competing etiologies like atrial fibrillation, therefore results may not be generalizable to the entire population. There is no consensus regarding risk factors for PFO-related stroke recurrence or clinically available biological markers. A multi-disciplinary approach with inputs from clinical cardiologist, neurologist, hematologist and interventional cardiologist provides the best therapeutic plan for each patient taking into account the available data, and medical, social, and occupational considerations.

Keywords: *Foramen Ovale; Foramen Ovale, Patent; Embolism, Paradoxical; Ischemic Stroke.*

 http://dx.doi.org/10.29381/0103-8559/2023330117-21

INTRODUÇÃO

A comunicação entre os átrios através da fossa oval é fundamental durante a vida intrauterina e habitualmente se fecha após o nascimento. Quando este fechamento não ocorre, teremos o que chamamos de forame oval patente, popularmente conhecido como FOP. A prevalência na vida adulta desta alteração é de cerca de 25%-30%.[1]

Na grande maioria dos casos esta alteração não vai gerar qualquer tipo de repercussão. As implicações ocorrem quando há formação de um trombo (no sistema venoso) e este passa do lado direito para o lado esquerdo, através dessa comunicação entre os átrios. Após a passagem para o lado esquerdo, o trombo pode atingir algum ramo arterial e causar como evento clínico um acidente vascular cerebral (AVC).[2]

Outras manifestações associadas também são descritas, apesar de serem menos discutidas no contexto do FOP, como migrânea, doença descompressiva em mergulhadores e síndrome de platipneia-ortodeoxia.

FISIOPATOLOGIA

Na vida intrauterina, o forame oval permite que o sangue rico em oxigênio, oriundo da placenta, passe da circulação direita para a esquerda. Após o nascimento, há redução progressiva da pressão em câmaras direitas e também da resistência vascular pulmonar com a abertura das arteríolas pulmonares, após preenchimento dos alvéolos por oxigênio. Além disso, a pressão do átrio esquerdo (AE) se eleva devido ao aumento de retorno sanguíneo, oriundo do pulmão. Todas essas alterações que ocorrem após o nascimento, levando a um aumento da pressão do átrio esquerdo em relação ao direito, culminam com o fechamento do forame oval. (Figura 1) Em aproximadamente 75% das pessoas o fechamento estará completo por volta dos dois anos, mas em algumas a comunicação persiste, sendo chamada de FOP. Os mecanismos exatos que levam a essa persistência ainda não são conhecidos.[3]

DIAGNÓSTICO

Avaliação clínica

A maioria dos pacientes é assintomática e o diagnóstico ocorre de forma acidental, comumente durante a realização de exames por outras indicações. A avaliação e pesquisa de FOP está indicada nos casos de AVC criptogênico ou na presença de eventos que possam estar relacionados com sua presença, como na síndrome de platipneia-ortodeoxia e na síndrome descompressiva. A manifestação mais preocupante associada à embolia paradoxal é o AVC isquêmico.[2]

Vale relembrar que o AVC criptogênico é aquele em que não encontramos causa após extensa avaliação de causas neurológicas, cardiológicas e trombofílicas, representando cerca de 30% dos casos de AVC. Quando avaliamos isoladamente o grupo de pacientes que tiveram AVC criptogênico, a prevalência de FOP é superior à da população em geral, podendo ser evidenciado em até 40% dos pacientes.[4]

O escore RoPE, publicado em 2013, avalia a chance do FOP ser a causa do AVC criptogênico e quanto maior o escore, maior a chance dessa associação. As variáveis desse escore são as seguintes: histórico de diabetes, hipertensão arterial, tabagismo, acidente isquêmico transitório (AIT) ou AVC prévios, isquemia cortical e idade, lembrando que quanto mais jovem e quanto menos comorbidades, maior a pontuação.[5] O uso do escore RoPE ainda permanece controverso já que um alto valor de escore não só sugere provável associação do AVC criptogênico com FOP, mas também uma baixa chance de recorrência do AVC. Além disso, o escore não leva em consideração as características anatômicas do FOP. Dessa forma, esse escore não deve ser usado de forma isolada, contudo seu uso em conjunto com outras ferramentas clínicas e diagnósticas ajuda na definição de conduta.[2]

Outras apresentações clínicas associadas

Migrânea

A grande discussão do tema se iniciou a partir de estudos prévios que demonstraram maior prevalência de migrânea em pacientes com FOP.[6] Além disso, outros estudos evidenciaram melhora dos sintomas de migrânea em pacientes que foram submetidos ao fechamento do FOP por outros motivos.[7] Desde então, muitos estudos e revisões sobre o tema foram publicados.

Revisão sistemática publicada em 2008 avaliou a prevalência de FOP em pacientes com migrânea, sendo observado que a migrânea com aura é mais comum em pacientes com FOP quando comparados à população em geral. Além disso,

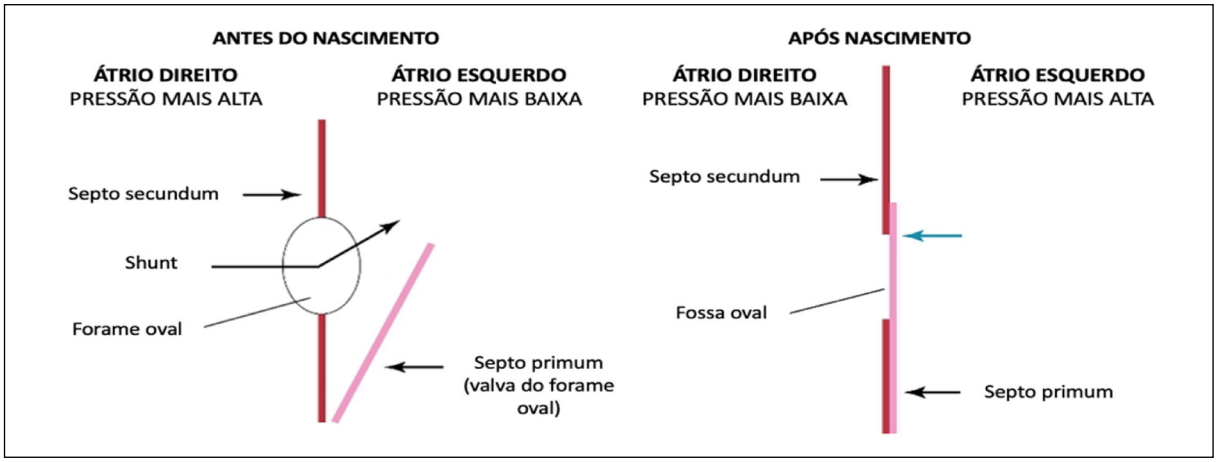

Figura 1. Esquema demonstrando as diferenças de pressões atriais no período fetal e pós natal.

o estudo mostrou também que pacientes com migrânea com aura têm maior prevalência de FOP.[8] O estudo prospectivo *MIST trial* avaliou o fechamento do FOP para controle de cefaleia do tipo migrânea refratária ao tratamento clínico, demonstrando que o fechamento do FOP não apresentou benefício para controle álgico.[9]

Apesar da associação já bem descrita entre pacientes com FOP e migrânea, o mecanismo exato que justifique essa relação não é conhecido e o rastreio de rotina não deve ser recomendado em pacientes com migrânea.

Síndrome de platipneia-ortodeoxia

Situação caracterizada por dispneia e dessaturação na posição ortostática, com melhora na posição supina. Essas alterações podem ocorrer em outros defeitos do septo interatrial, shunts intrapulmonares, história de pneumectomia, doença pulmonar crônica, derrame pericárdico e pericardite constritiva.[10]

Síndrome descompressiva

A síndrome descompressiva ocorre por formação de bolhas intravasculares ou extravasculares no contexto de redução da pressão ambiental. O termo síndrome descompressiva é bastante amplo e envolve múltiplos mecanismos, tais como embolia gasosa arterial e doença descompressiva. O espectro de manifestações clínicas é amplo, variando desde sintomas leves e inespecíficos até síncope e parada cardiorrespiratória. A presença do FOP, ao permitir que o fluxo da direita passe para o lado esquerdo, pode ser um fator precipitante de síndrome descompressiva, desde que o paciente esteja exposto a quantidade expressiva de embolia gasosa venosa.[11]

Em relação aos mergulhadores, o risco de síndrome descompressiva em pacientes com FOP é muito baixo quando a atividade é realizada em pequenas profundidades. O risco aumenta na presença de FOP com maior mobilidade de suas lâminas (aberturas maiores) e em pacientes que realizam viagens aéreas nas primeiras 12 a 48 horas após mergulho. [12]

Métodos complementares

Aqui citaremos com mais detalhes a avaliação do FOP:
Ecocardiograma transtorácico (ECO TT): Método inicial de avaliação devido sua ampla disponibilidade; deverá ser realizado com administração de solução salina agitada e realização de manobras que elevem a pressão em átrio direito, como por exemplo manobra de Valsalva, permitindo aumentar a sensibilidade desse tipo de avaliação.[2]
Doppler transcraniano: Detecta fluxo direcionado da direita para esquerda (D-E), mas não permite definir o local do *shunt*, além de ser pouco disponível na prática clínica. A realização do exame para detecção de êmbolos pode ser usada como ferramenta para *screening* da presença de shunt D - E. [13]
Ecocardiograma transesofágico (ECO TE): Fundamental nos casos em que o ECO TT é negativo ou inconclusivo, além de permitir uma melhor avaliação da anatomia do FOP, o que é fundamental quando há programação de abordagem percutânea. Deve ser realizado com infusão de microbolhas no repouso, seguida por manobras que aumentem a pressão no átrio direito.

A avaliação das características anatômicas do FOP devem sempre ser realizadas, visto serem critérios úteis na avaliação da possibilidade de recorrência de AVC.[14,15] Foi desenvolvido um escore ecocardiográfico para melhor identificação do forame de alto risco, aquele associado a uma maior chance de ocorrência de AVC criptogênico, onde estão incluídos os seguintes achados: hipermobilidade do septo interatrial (Figura 2), túnel longo ≥ 10 mm formado pelas lâminas do forame (Figura 3), valva de Eustáquio ou rede de Chiari proeminentes, grande shunt da direita para esquerda durante a manobra de Valsalva, ângulo baixo formado pelo FO ≤ 10º. [16]

TRATAMENTO

A indicação do fechamento do FOP é dependente de uma série de informações, tais como história clínica, eventos prévios e avaliação por método de imagens. A definição do mecanismo do AVC é de extrema importância nessa avaliação, sendo necessária muitas vezes uma discussão do caso com outras especialidades, como a neurologia e hematologia. Após a definição de um AVC criptogênico, devemos avaliar as características de maior risco associadas ao FOP: pacientes mais jovens, FOP de grande tamanho, presença de *shunt* moderado a importante e associação com aneurisma do septo atrial.

De forma geral, o fechamento do FOP deverá ser indicado nos pacientes com idade inferior a 60 anos, história de AVC criptogênico e características anatômicas do FOP consideradas de maior risco após avaliação ecocardiográfica. [2]

Em relação ao fechamento do FOP, o método percutâneo é o preferencial. Até o momento, não temos estudos comparando o fechamento percutâneo com o cirúrgico do FOP, entretanto não há indicação de fechamento cirúrgico como terapia de primeira linha. Quanto às possíveis complicações do procedimento percutâneo podemos citar: hematoma no sítio de punção, trombose do dispositivo, embolização do dispositivo e fibrilação atrial (FA). [2,17]

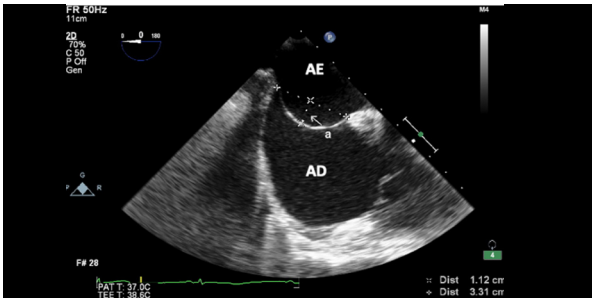

Figura 2. Imagem de ecocardiograma transesofágico demonstrando aneurisma do septo interatrial (a). AD: átrio direito. AE: átrio esquerdo.

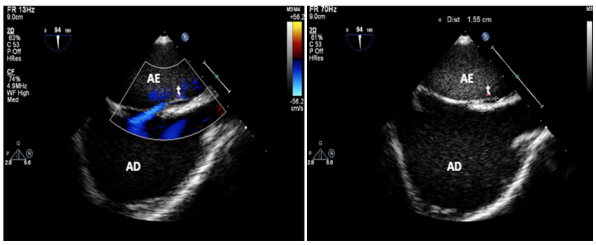

Figura 3. Imagem de ecocardiograma transesofágico demonstrando presença de forame oval com túnel (t). AD: átrio direito. AE: átrio esquerdo.

Medidas gerais

• Educação do paciente: Os pacientes devem ser esclarecidos sobre o diagnóstico e sobre suas implicações. Além disso, devem ser tranquilizados quando o diagnóstico é realizado de forma incidental, na ausência de patologias ou eventos associados.

• *Cuidados dentários:* Os cuidados de higiene bucal são os mesmos da população em geral. Os únicos pacientes que deverão realizar profilaxia para endocardite infecciosa são aqueles submetidos ao fechamento percutâneo com implante de material protético, nos primeiros seis meses após o procedimento.[18]

• *Vacinação*: As recomendações são as mesmas orientadas para a população geral.

Tratamento medicamentoso

Nos últimos anos foram publicados diversos estudos comparando o tratamento medicamentoso com o tratamento percutâneo em pacientes com história de AVC criptogênico.

Em metanálise avaliada de estudos randomizados e controlados, com média de seguimento de 3,8 anos, a incidência da recorrência de AVC foi de 2% no braço que realizou fechamento do FOP e número necessário para tratar (NNT) com fechamento percutâneo de FOP para prevenir um episódio de AVC foi de 37.[2]

Uma outra metanálise publicada em 2017 englobou cinco estudos e 3440 pacientes, comparando tratamento medicamentoso com a oclusão do FOP na prevenção de recorrência do AVC. O estudo mostrou superioridade do tratamento intervencionista em relação ao tratamento conservador na prevenção de novo AVC isquêmico. [19]

Tratamento intervencionista

Tratamento percutâneo

Em relação às complicações, a taxa de ocorrência é baixa, variando de 2 a 3%.[20] A principal intercorrência após o fechamento percutâneo é a fibrilação atrial (FA). Uma metanálise mostrou que o risco de FA foi significativamente maior no grupo da intervenção.[10] Outra metanálise mostrou uma incidência de FA de 4,6% após 3,8 anos de seguimento.[20]

Em pacientes com história de AVC criptogênico e FOP, o fechamento do FOP com dispositivo se mostrou superior à terapia medicamentosa. [2]

De acordo com as principais diretrizes é recomendado realizar o fechamento percutâneo em pacientes com idade entre 18 e 60 anos, com histórico de AVC criptogênico, não lacunar e associado ao FOP com características de alto risco (2a B), visando evitar recorrência de evento neurológico. [13]

Tratamento cirúrgico

Não há indicação de fechamento cirúrgico do FOP como primeira linha de tratamento. O fechamento cirúrgico deverá ser avaliado quando o paciente for ser submetido à cirurgia cardíaca por outro motivo, quando acreditarmos que o FOP representa fator impactante no quadro clínico.

Outra indicação de tratamento cirúrgico seria para casos com complicações relacionadas ao fechamento percutâneo.[2]

Cuidados pós intervenção

A avaliação após o procedimento deve considerar que uma das complicações mais comuns consiste na trombose do dispositivo.

Após o procedimento percutâneo o paciente deverá ser mantido com terapia antiplaquetária dupla (AAS + clopidrogel) por 1 a 6 meses e, após esse período, deverá ser mantido com antiagregante plaquetário (sem definição na literatura de tipo antiplaquetário de preferência) até completar cinco anos. [2]

TRATAMENTO DE FOP EM OUTRAS SITUAÇÕES CLÍNICAS

Pacientes com síndrome de platipneia-ortodeoxia devem ser submetidos ao fechamento percutâneo do FOP. [21]

Para pacientes que realizam mergulho de forma profissional devemos orientar o fechamento percutâneo do FOP, caso manifestem o desejo de continuar. Se o mergulho é realizado de forma recreacional, devemos discutir com o paciente risco x benefício de realizar o fechamento do FOP.[22]

PERSPECTIVAS FUTURAS

Algumas lacunas ainda permanecem evidentes, sendo necessário aguardar novos e maiores estudos para que respostas sejam oferecidas. Dentre as dúvidas a serem respondidas podemos citar a avaliação da superioridade do fechamento percutâneo em pacientes com mais de 60-65 anos; avaliação do seguimento de pacientes com shunts residuais após fechamento de FOP; avaliação de complicações em longo prazo tais como fratura, erosão e endocardite infecciosa relacionada à protese.[1]

CONCLUSÃO

Apesar da alta prevalência, a abordagem e o manejo do FOP apresentam indicações muito específicas. Importante sempre ressaltar que o achado não determinará repercussão significativa na maioria das pessoas e, o tratamento percutâneo não é isento de riscos, devendo por esse motivo ser indicado com cautela e baseado em critérios já bem estabelecidos até o presente momento.

CONFLITOS DE INTERESSE

Os autores declaram não possuir conflitos de interesse na realização deste trabalho.

REFERÊNCIAS

1. Hagen PT, Scholz DG, Edwards WD. Incidence and Size of Patent Foramen Ovale During the First 10 Decades of Life: An Autopsy Study of 965 Normal Hearts. Mayo Clin Proc. 1984;59(1):17-20. http://dx.doi.org/10.1016/S0025-6196(12)60336-X
2. Pristipino C, Sievert H, D'Ascenzo F, Louis Mas J, Meier B, Scacciatella P, et al. European position paper on the management of patients with patent foramen ovale. General approach and left circulation thromboembolism. Eur Heart J. 2019;40(38):3182-95.

3. Hara H, Virmani R, Ladich E, Mackey-Bojack S, Titus J, Reisman M, et al. Patent foramen ovale: current pathology, pathophysiology, and clinical status. J Am Coll Cardiol. 2005;46(9):1768-76.
4. Yaghi S, Bernstein RA, Passman R, Okin PM, Furie KL. Cryptogenic Stroke: Research and Practice. Circ Res. 2017;120(3):527-40.
5. Kent DM, Ruthazer R, Weimar C, Mas JL, Serena J, Homma S, et al. An index to identify stroke-related vs incidental patent foramen ovale in cryptogenic stroke. Neurology. 2013;81(7):619-25.
6. Anzola GP, Magoni M, Guindani M, Rozzini L, Volta GD. Potential source of cerebral embolism in migraine with aura. Neurology. 1999;52(8):1622-5.
7. Anzola GP, Frisoni GB, Morandi E, Casilli F, Onorato E. Shunt--associated migraine responds favorably to atrial septal repair: A case-control study. Stroke. 2006;37(2):430-4.
8. Schwedt TJ, Demaerschalk BM, Dodick DW. Patent foramen ovale and migraine: quantitative systematic review. Cephalalgia. 2008;28(5):531-40.
9. Dowson A, Mullen MJ, Peatfield R, Muir K, Khan AA, Wells C, et al. Migraine intervention with STARFlex technology (MIST) trial: A prospective, multicenter, double-blind, sham-controlled trial to evaluate the effectiveness of patent foramen ovale closure with STARFlex septal repair implant to resolve refractory migraine headache. Circulation. 2008;117(11):1397-404.
10. Cheng TO. Platypnea-orthodeoxia syndrome: Etiology, differential diagnosis, and management. Catheter Cardiovasc Interv. 1999;47(1):64-6.
11. Vann RD, Butler FK, Mitchell SJ, Moon RE. Decompression illness. Lancet. 2011;377(9760):153-64. http://dx.doi.org/10.1016/S0140-6736(10)61085-9.
12. Cartoni D, De Castro S, Valente G, Costanzo C, Pelliccia A, Beni S, et al. Identification of professional scuba divers with patent foramen ovale at risk for decompression illness. Am J Cardiol. 2004;94(2):270-3.
13. Kleindorfer DO, Towfighi A, Chaturvedi S, Cockroft KM, Gutierrez J, Lombardi-Hill D, et al. 2021 Guideline for the prevention of stroke in patients with stroke and transient ischemic attack; A guideline from the American Heart Association/American Stroke Association. Stroke. 2021;52(7):e364-467.
14. Lee JY, Song JK, Song JM, Kang DH, Yun SC, Kang DW, et al. Association Between Anatomic Features of Atrial Septal Abnormalities Obtained by Omni-Plane Transesophageal Echocardiography and Stroke Recurrence in Cryptogenic Stroke Patients with Patent Foramen Ovale. Am J Cardiol. 2010;106(1):129-34. http://dx.doi.org/10.1016/j.amjcard.2010.02.025
15. Vitarelli A. Patent Foramen Ovale: Pivotal Role of Transesophageal Echocardiography in the Indications for Closure, Assessment of Varying Anatomies and Post-procedure Follow-up. Ultrasound Med Biol. 2019;45(8):1882-95.
16. Nakayama R, Takaya Y, Akagi T, Watanabe N, Ikeda M, Nakagawa K, et al. Identification of High-Risk Patent Foramen Ovale Associated With Cryptogenic Stroke: Development of a Scoring System. J Am Soc Echocardiogr. 2019;32(7):811-6. doi: 10.1016/j.echo.2019.03.021.
17. Lee PH, Song JK, Kim JS, Heo R, Lee S, Kim DH, et al. Cryptogenic Stroke and High-Risk Patent Foramen Ovale: The DEFENSE-PFO Trial. J Am Coll Cardiol. 2018;71(20):2335-42.
18. Habib G, Lancellotti P, Antunes MJ, Bongiorni MG, Casalta JP, Del Zotti F, et al. 2015 ESC Guidelines for the management of infective endocarditis. Eur Heart J. 2015;36(44):3075-128.
19. Ando T, Holmes AA, Pahuja M, Javed A, Briasoulis A, Telila T, et al. Meta-Analysis Comparing Patent Foramen Ovale Closure Versus Medical Therapy to Prevent Recurrent Cryptogenic Stroke. Am J Cardiol. 2018;121(5):649-55.
20. Turc G, Calvet D, Guérin P, Sroussi M, Chatellier G, Mas JL, et al. Closure, anticoagulation, or antiplatelet therapy for cryptogenic stroke with patent foramen ovale: Systematic review of randomized trials, sequential meta-analysis, and new insights from the CLOSE study. J Am Heart Assoc. 2018;7(12):e008356.
21. Othman F, Bailey B, Collins N, Lau E, Tanous D, Rao K, et al. Platypnea-Orthodeoxia Syndrome in the Setting of Patent Foramen Ovale Without Pulmonary Hypertension or Major Lung Disease. J Am Heart Assoc. 2022;11(15):e024609.
22. Giblett JP, Williams LK, Kyranis S, Shapiro LM, Calvert PA. Patent foramen ovale closure: State of the art. Interv Cardiol. 2020;15:e15.

Revista da
SOCESP
Sociedade de Cardiologia do Estado de São Paulo

REVISÃO/REVIEW

HIPERTENSÃO PULMONAR NO ADULTO COM CARDIOPATIA CONGÊNITA: TRATAMENTO ATUAL

PULMONARY HYPERTENSION IN ADULTS WITH CONGENITAL HEART DISEASE: CURRENT TREATMENT

Ana Vitoria Vitoreti Martins [1]
Leina Zorzanelli[1]
Ana Maria Thomaz [1]

1. Instituto do Coração (Incor) do Hospital das Clinicas da Faculdade de Medicina da Universidade de São Paulo (HC FMUSP), São Paulo, SP, Brasil

Correspondência:
Ana Maria Thomaz
Av. Doutor Enéas de Carvalho Aguiar, 44
Cerqueira Cesar, São Paulo, SP
CEP: 05403-000
ana.thomaz@hc.fm.usp.br

RESUMO

A hipertensão pulmonar no paciente adulto com cardiopatia congênita é uma complicação de amplo espectro clínico. Em linhas gerais, o manejo desses pacientes envolve uma série de fatores, incluindo abordagem não medicamentosa e abordagem medicamentosa. A abordagem não medicamentosa é fundamental e inclui medidas como educação do paciente, orientações contraceptivas, cuidados dentários, vacinação, acompanhamento psicossocial. O tratamento medicamentoso, por sua vez, vem apresentando ganhos substanciais ao longo dos últimos anos, com maior número de medicações disponíveis. As medicações vasodilatadoras pulmonares apresentam diferentes mecanismos de ação e diferentes perfis farmacológicos. Os tipos de vasodilatadores pulmonares disponíveis são: inibidores de fosfodiesterase 5, antagonistas do receptor de endotelina, análogos da prostaciclina, agonistas seletivos dos receptores da prostaciclina. Em relação ao tratamento cirúrgico, o paciente deverá ser avaliado quanto à correção de shunts e indicação de transplante. Outra parte importante do manejo dessa patologia inclui a abordagem de fatores descompensadores, como fenômenos trombóticos, arritmias, infecções e insuficiência cardíaca.

Descritores: Hipertensão Pulmonar: Cardiopatias Congênitas; Tratamento Medicamentoso; Vasodilatadores

ABSTRACT

Pulmonary hypertension in adult patients with congenital heart disease is a complication with a broad clinical spectrum. In general terms, the management of these patients includes non-pharmacological interventions and pharmacological treatment. The non-drug approach is fundamental and includes measures such as patient education, contraceptive guidelines, dental care, vaccination, psychosocial support. Pharmacological treatment has shown substantial gains over the last few years, with a greater number of medications available. Pulmonary vasodilator medications have different mechanisms of action and different pharmacological profiles. The types of pulmonary vasodilators available are: phosphodiesterase 5 inhibitors, endothelin receptor antagonists, prostacyclin analogues, selective prostacyclin receptor agonists. Regarding surgical treatment, the patient should be evaluated for correction of shunts and indication for transplantation. Another important part of managing this pathology includes addressing decompensating factors such as thrombotic complications, arrhythmias, infections and heart failure.

Keywords: *Hypertension, Heart Defects, Congenital; Drug Treatment; Vasodilators Agents.*

INTRODUÇÃO

A hipertensão pulmonar (HP) no adulto com cardiopatia congênita (CC) é uma das principais causas de hipertensão arterial pulmonar (HAP), sendo tema complexo e alvo de discussões, já que abrange um espectro clínico amplo, desde pacientes com sintomas leves até pacientes com Sd de Eisenmenger.[1] Com os avanços no tratamento e tratamentos cada vez mais precoce das CC, aumento progressivo da expectativa de vida nos pacientes com CC , o número de pacientes com CC complexas e HP será maior, e o número de casos com Eisenmenger será menor.[2]

Estudo de 2014 mostrou que a prevalência geral de HP em adultos com alguma CC foi de 3,2%; sendo mais prevalente em pacientes com maior idade.[3] Em relação a prevalência de HP em pacientes com correção prévia de defeitos simples congênitos (CIA, CIV, PCA) , estudo publicado em 2020 demonstrou que a prevalência de HP nestes pacientes foi de 3%; sendo o risco significativamente maior quanto maior a idade no momento da correção.[4]

http://dx.doi.org/10.29381/0103-8559/2023330122-8

Os desfechos associados aos pacientes com CC e HP apresentaram melhora haja vista maior disponibilidade de terapias de HP, melhor manejo perioperatório e abordagem multidisciplinar destes pacientes.[1]

A abordagem completa do paciente com cardiopatia congênita e hipertensão pulmonar envolve uma série de fatores incluindo abordagem não medicamentosa e abordagem medicamentosa.[5] Neste capítulo iremos resumir os principais aspectos a serem avaliados nestes pacientes.

TRATAMENTO NÃO MEDICAMENTOSO

Educação do paciente: Informar ao paciente sobre o seu quadro de saúde e sobre a necessidade de seguimento clínico possibilita que o mesmo seja o principal ator do seu processo terapêutico e controle da doença de base.[1]

Controle de peso: Pesar o paciente faz parte da avaliação clínica destes e os ganhos de peso devem ser monitorizados, sempre em busca de evitar o sobrepeso e a obesidade. Nos pacientes com quadro de insuficiência cardíaca direita, o controle de peso é fundamental para que possamos acompanhar a piora da congestão sistêmica.[6]

Atividade física*:* Todos os pacientes são advertidos para evitar desidratação, exercício físico mais intenso e esforços isométricos exagerados.[7] Mas devem ser orientados a realizar atividades de leve a moderada intensidade. Estudo prospectivo de 2013, com 20 pacientes com CC e HP, demonstrou que após realização de treino de exercícios, houve melhora significativa da mesma distância percorrida no teste de caminhada de 6 minutos e consumo máximo de oxigênio.[8]

Interrupção de tabagismo: O tabagismo deve ser fortemente desestimulado, haja vista os potenciais efeitos deletérios cardíacos e pulmonares. Sempre questionar pacientes sobre tabagismo na consulta e caso paciente fume, se o mesmo se encontra em estágio contemplativo para que seja encaminhado ao setor responsável. [6]

Orientações contraceptivas: Mulheres com hipertensão arterial pulmonar são consideradas classe IV da classificação WHO, modificada da Organização Mundial de Saúde (OMS); e por isso mulheres em idade fértil devem utilizar método contraceptivo eficaz. As pacientes não deverão fazer uso de métodos hormonais contendo estrogênio e opções possíveis são contraceptivos hormonais com levonorgestrel, dispositivos intra -uterinos e contraceptivos implantáveis. [9–11] As orientações contraceptivas devem ser reforçadas em todos os atendimentos ambulatoriais e as mulheres devem ser desaconselhadas a engravidar. A gravidez deve ser evitada e a interrupção precoce é recomendada. Monitoração cuidadosa e um seguimento especializado são recomendados em gravidez inevitável, em casos selecionados (grau de recomendação I-C). [12]

Cuidados dentários*:* Os pacientes devem ser estimulados a realizar seguimento odontológico regular e devem ser estimulados a manter boa higiene oral. Não há indicação de medidas específicas de higiene oral.[1,6] Atentar aos pacientes que usam anticoagulantes para que sejam otimizados os cuidados hemostáticos locais durante os procedimentos. .Além disso, devemos orientar sobre a profilaxia de endocardite infecciosa (EI). Conforme a diretriz europeia de 2015, os pacientes com alto risco de EI deverão receber profilaxia antimicrobiana quando submetidos a procedimentos dentários com manipulação gengival. Os pacientes considerados de alto risco são aqueles com valva protéticas, história de EI, qualquer CC cianótica e pacientes com CC nos primeiros seis meses após reparo da lesão com material protético (se presença de shunt residual ou regurgitação valvar manter profilaxia por toda a vida). [6,13]

Vacinação: Os pacientes com HP e CC deverão manter a carteira de vacinação atualizada, sendo a vacinação contra influenza, Streptococcus pneumoniae e SARS-CoV 2 está indicada.[1,6]

Acompanhamento psicossocial: Os pacientes com HAP apresentam maiores taxas de prevalência de transtornos de humor. É de fundamental importância atentar-se às mudanças comportamentais dos pacientes e aplicar ferramentas de triagem diagnóstica de transtorno de humor para que os pacientes sejam encaminhados precocemente para acompanhamento psicológico e/ou psiquiátrico. Além disso, o acompanhamento do serviço social é de fundamental importância para auxílio nas orientações sobre benefícios e direitos destes pacientes.[1]

Avaliação da necessidade de seguimento com cuidados paliativos: Devido ao prognóstico reservado dos pacientes com CC e HP o planejamento de cuidados avançados faz parte da rotina dos cuidados. O momento da discussão sobre cuidados avançados irá depender de uma série de fatores e deverá ser centrado no paciente; momentos como admissões hospitalares e períodos de declínio funcional podem ser pontos de partida para início da conversa. [1,6]

Outras medidas

- Piercings e tatuagens devem ser contra indicados, haja vista o alto risco de EI nestes pacientes. [1,13]
- Periodicidade do seguimento ambulatorial deve ser planejado de forma individual.[6]
- Em relação aos pacientes cianóticos: voos comerciais são bem tolerados; fundamental orientar hidratação adequada (evitar situações associadas com desidratação); exposição a altitudes elevadas (>2500m) devem ser evitadas.
- O manejo dos sintomas de hiperviscosidade deve ser realizado de forma conservadora, com orientação de medidas de hidratação.[1,6] Os principais sintomas associados à hiperviscosidade são: visão turva, cefaléia, artralgia, tontura e piora da dispneia, que ocorrem geralmente quando o hematócrito excede 65%. Flebotomia não deve ser realizada de rotina, apenas quando necessária para o alívio dos sintomas decorrentes da hiperviscosidade. Geralmente piora a deficiência de ferro e está associada com aumento do risco de acidente vascular cerebral e redução da tolerância ao exercício (recomendação/evidência: IB).[14–16]
- Hiperuricemia assintomática não deve ser tratada, tratamento só está indicado para casos sintomáticos.[6]

TRATAMENTO MEDICAMENTOSO

Vasodilatadores pulmonares

- A- Inibidores de fosfodiesterase 5 (PDE5) (sildenafil, tadalafil): essas medicações atuam na vida do óxido nítrico sendo análogos estruturais do GMPc levando a inibição das fosfodiesterases com alta seletividade para a fosfodiesterase 5; o que leva a aumento da concentração plasmática GMPc/óxido nítrico, o que causa vasodilatação pulmonar. (Tabela 1)

Tabela 1. Inibidores de fosfodiesterase 5.

Inibidores fosfodiesterase 5		
	Dose inicial	**Dose máxima**
Sildenafil	20 mg 3x/dia	80 mg 3x/dia *
Tadalafila	20-40 mg 1x/dia	40 mg 1x/dia

Efeitos colaterais possíveis: cefaleia, mialgia, epistaxe, alterações visuais, sintomas gastrintestinais, hipotensão, neuropatia. * O sildenafil é aprovado na dose de 20 mg 3x/dia, mas as doses usadas na prática variam amplamente e às vezes são mais altas. A literatura não apoia esta dosagem máxima, mas é usualmente utilizada em centros de HP no Brasil. Cuidados com o uso da medicação: está contraindicado em pacientes que fazem uso de nitratos, evitar em pacientes com plaquetopenia significativa.

• B- Antagonista do receptor de endotelina (ERA): a endotelina-1 é ativada após se ligar aos receptores ET-A e ET-B, atuando como vasoconstritor. Os receptores ET-A estão presentes em células do músculo liso dos vasos e se associam com efeitos vasoconstritores e pró- inflamatórios. Os receptores ET-B se localizam nas células endoteliais ,com papel associado à vasodilatação e também nas células do músculo liso vascular com a mesma ação do ETA (em condições patológicas predomina o efeito vasoconstritor do ET-B).

Em relação às medicações disponíveis , a bosentana é um antagonista não seletivo dos receptores da endotelina ; já a ambrisentana é um antagonista seletivo do receptor ET-A, com menor interação farmacológico devido a metabolização não ocorrer pela via do citocromo P450. A macitentana também um antagonista não seletivo, foi criado com a modificação da molécula da bosentana o que permitiu melhora da distribuição da medicação.[1] (Tabela 2)

Bosentana aumentou a distância percorrida no teste de caminhada de 6 minutos e levou a redução da RVP em pacientes com Sd Eisenmenger e CF III.[17] Dessa forma, pela diretriz europeia de manejo de cardiopatias congênitas nos adultos nos pacientes com Sd de Eisenmenger com capacidade reduzida de exercício (distância percorrida em 6 minutos inferior a 450 metros), estratégia inicial de tratamento em monoterapia com ERA deve ser considerada; com terapia combinada se paciente não apresentar melhora (nível de recomendação IIa B). [6] Já a diretriz europeia de hipertensão pulmonar orienta que a bosentana deverá ser utilizada para pacientes sintomáticos para melhora da capacidade de exercício classe de recomendação I.[1] É importante ressaltar que a despeito dos potenciais benefícios da bosentana na capacidade de exercício e qualidade de vida, o efeito na redução de mortalidade não é bem documentado.

Tabela 2. Antagonista do receptor de endotelina.

Antagonista do receptor de endotelina		
	Dose inicial	**Dose máxima**
Bosentana	62,5 mg 2x/dia	125 mg 2x/dia
Ambrisentana	5mg 1x/dia	10 mg 1x/dia
Macitentan	10 mg 1x/dia	10 mg 1x/dia
Efeitos colaterais possíveis		
Bosentana - hepatotoxicidade (necessidade de coleta de transaminases para seguimento) ; anemia, edema, teratogênico. Risco de interação com varfarina.		
Ambrisentana : menor efeito hepatotóxico ; congestão nasal, cefaleia, edema. Menor interação com a varfarina		
Cuidados com o uso da medicação		
Bosentana - iniciar com menor dose, se não houver sintomas ou aumento de transaminases (tolerar aumentos de até 3x) em 30 dias progredir para dose alvo.		

Em relação ao Macitentan, trial prévio com pacientes com Sd de Eisenmenger não evidenciou melhora da resposta ao teste de caminhada de 6 minutos, apesar disso foi evidenciado queda do NT-proBNP e resistência vascular pulmonar no braço macitentan.[18]

• C- Análogos da prostaciclina: A prostaciclina é um vasodilatador produzido por células endoteliais; existem análogos de prostaciclina que podem ser ofertados por diferentes vias (intravenosa, subcutânea, inalatório e via oral) para tratamento de HAP. (Tabela 3)

Primeiramente iremos citar o iloprost, que dentre os análogos da prostaciclina é o mais utilizado em nossa prática. Apresenta meia vida curta, administração inalatória atuando nas artérias pulmonares que têm contato com as áreas ventiladas. Há necessidade de várias inalações ao longo do dia, além disso, há necessidade de dispositivo adequado para realização de inalação.

Estudo pequeno, unicêntrico, que adicionava iloprost via inalatória ao esquema de tratamento de HAP não mostrou melhora na distância percorrida no teste de caminhada de 6 minutos nos pacientes com Sd de Eisenmenger. [19]

O epoprostenol é uma prostaciclina sintética,de meia-vida curta (3 a 5 minutos), o que leva a necessidade de infusão venosa contínua, ainda não aprovada pela ANVISA. Apresenta riscos associados à necessidade de cateter venoso para uso da medicação IV, além disso a interrupção da infusão da

Tabela 3. Análogos da prostaciclina.

Administração inalatória		
	Dose inicial	**Dose máxima**
Iloprost - inalatório	2,5 mcg 6-9x/dia	5 mcg 6-9x/dia
Treprostinil*	18 mcg 4x/dia	54-72 mcg 4x/dia
Efeitos colaterais possíveis iloprost : tosse , cefaleia, rubor cutâneo, hipotensão. * Não está liberado na Europa. Não disponível no Brasil.		
Administração via oral		
Beraprost sódico**	20 mcg 3x/dia	até 40 mcg 3x/dia
Beraprost - liberação lenta**	60 mcg 2x/d	até 180 mcg 2x/dia
Treprostinil***	0,25mg 2x/dia ou 0,125mg 3x/dia	Dose máxima tolerada
** Beraprost não é aprovado na Europa. *** Não disponível no Brasil		
Administração via endovenosa ou subcutânea		
Epoprostenol i.v.	2 ng/kg/min	Determinado pela tolerabilidade e eficácia; faixa de dose típica em 1 ano é de 16–30 ng/kg/min, com ampla variabilidade individual
Treprostinil i.v. ou s.c.**	1,25 ng/kg/min	Determinado pela tolerabilidade e eficácia; faixa de dose típica em 1 ano é de 25–60 ng/kg/min, com ampla variabilidade individual

* Eventos adversos graves relacionados ao sistema de administração, incluindo mau funcionamento da bomba, infecção local, obstrução do cateter, e sepse. Não disponível no Brasil. ** A dor no local da infusão foi o efeito adverso mais comum, que levou à interrupção do tratamento em 8% dos casos. Não disponível no Brasil.

medicação pode levar a HP rebote. A presença de cateter central para terapia parenteral aumenta o risco de embolia paradoxal e endocardite infecciosa em pacientes com Sd de Eisenmenger e naqueles com shunts D-E. Nesses cenários, as formas de administração subcutânea ou inalatória devem ser preferidas.

• D- Selexipague

É um agonista seletivo dos receptores IP da prostaciclina, administrado por via oral. (Tabela 4)

Estudo de fase 3 publicado no NEJM em 2015, que incluiu pacientes de 18 a 75 anos com HAP idiopática ou HAP associada ao HIV, uso de drogas, doenças de tecido conjuntivo ou doenças congênitas corrigidas, mostrou em redução significativa do desfecho combinado (morte e complicações por HP) nos pacientes que fizeram uso do selexipague.[20] Uma subanálise do GRYPHON publicado em 2019 avaliou o uso da medicação em pacientes com cardiopatia congênita (neste caso apenas com defeitos simples e o perfil hemodinâmico destes pacientes antes da cirurgia não era conhecido). Nesta análise post hoc foi evidenciado que a droga é bem tolerada nos pacientes e que leva a evolução mais lenta da doença.[21]

Ao comparar com outros subgrupos que se encontram no grupo 1 de causas de HP, há menor número de estudos sobre uso de medicações em pacientes com CC e HAP. Em pacientes adultos com CC, incluindo aqueles com Sd de Eisenmenger, terapia combinada sequencial deve ser considerada em pacientes que não preenchem metas de tratamento (nível recomendação IIa C).[1] Experiência com antagonistas do receptor de endotelina (ERA) e inibidores da fosfodiesterase 5 (PDE-5) ,demonstrou resultados funcionais e hemodinâmicos em pacientes com CC e HAP e em pacientes com Sd de Eisenmenger.[22] Experiência é limitada para as drogas mais modernas tais como macitentan, selexipag ou riociguat.[6]

Pacientes com lesão mais complexas tendem a responder menos a terapias de HAP quando comparados aos pacientes com lesões simples.

Pacientes com pequenos defeitos associados devem ser tratados com medicação para HAP.[4] De maneira geral, a recomendação é que nos pacientes com lesões simples corrigidas e HP pré capilar com baixo e intermediário risco, é recomendado iniciar terapia oral combinada ou terapia sequencial, já nos pacientes de alto risco deve se iniciar terapia combinada incluindo prostanóides parenterais ou subcutâneos (nível de recomendação I A pela Diretriz da ESC de cardiopatias congênitas e nível IIa pela diretriz da ESC de hipertensão pulmonar) , lembrando que os prostanóides parenterais não estão disponíveis em nosso meio.[1,6]

Em relação aos pacientes com Sd de Eisenmenger, a maioria dos centros segue estratégia sequencial de tratamento, geralmente iniciando com ERA ou inibidor da PDE5 e progridem a terapia se sintomas persistem ou se há deterioração clínica.[6,18]

Tabela 4. Agonista seletivo dos receptores IP da prostaciclina.

	Dose inicial	Dose alvo
Selexipague	200 mcg 2x/dia	máxima dose tolerada até 1600 mcg 2x/dia

Efeitos colaterais possíveis: cefaleia, diarreia, náuseas

ANTICOAGULAÇÃO/ ANTITROMBÓTICOS

Há indicação formal de anticoagulação em pacientes que apresentam evidência de trombos em artéria pulmonar, válvulas mecânicas, arritmias atriais ou eventos tromboembólicos prévios. A anticoagulação de rotina não está indicada e deve ser avaliada de forma individual.[1,6]

O uso de antitrombóticos deve ser realizado em pacientes com história de eventos cardiovasculares prévios, como IAM e AVC.

Em pacientes que apresentem níveis elevados de hemoglobina com hematócrito >55% a dosagem do tempo de protrombina (TP) é menos acurada e a coleta deverá ser realizada em frascos com dose de citrato corrigida, a coleta convencional pode levar a valores falsamente elevados de TP.

Não há resultados consistentes sobre o uso de NOACs nesta população.[6]

É importante lembrar que o risco de sangramento está aumentado nos pacientes cianóticos e dessa forma precisamos estar atentos a episódios de sangramento ou quedas de hemoglobina não esclarecidas em pacientes em uso de anticoagulação.[1]

OXIGENOTERAPIA

A suplementação de oxigênio (02) não mostrou até hoje impacto na sobrevida.[1] De modo geral, oxigênio suplementar de forma contínua está indicado quando o paciente apresenta PaO2 < 60mmHg. Nos pacientes com Sd de Eisenmenger, por sua vez, a suplementação de oxigênio está indicada apenas nos casos em que a terapia com O2 causa aumento consistente e documentada da saturação de oxigênio e melhora dos sintomas. [6]

Reposição de ferro

É indicado a dosagem de ferro nos pacientes com CC e HAP , e a reposição de ferro deverá ser realizada naqueles com deficiência (nível de evidência IIa- C). [1]

Nos pacientes cianóticos a reposição de ferro deverá ser realizada na presença de deficiência de ferro (VCM<80, baixos estoques de ferro). [6]

A reposição de ferro preferencialmente deverá ser por via oral; nos pacientes com resposta inadequada a reposição oral ou baixa tolerância, a reposição venosa de ferro deverá ser indicada. [23]

MANEJO DE FATORES DESCOMPENSADORES

Fenômenos trombóticos

Os pacientes com diagnóstico de eventos trombóticos, como trombose venosa profunda ou trombose pulmonar deverão iniciar imediatamente tratamento anticoagulante. Além disso, pacientes com evidência de trombo intracardíaco ou intravascular também deverão manter o uso de anticoagulação.[6]

IC descompensada

O manejo da IC descompensada envolve avaliação de fatores descompensadores

(tais como infecção, arritmias, anemia, fenômenos tromboembólicos, interrupção das medicações) e manejo desses fatores, além de medidas de suporte. As medidas de suporte incluem avaliação e manejo da volemia e, a depender do perfil hemodinâmico, vasopressores, inotrópicos e drogas

de HAP (nível de evidência IC). Suporte circulatório mecânico pode ser avaliado como terapia ponte para transplante ou melhora clínica (nível de evidência IIaC). [1]

Avaliação e manejo de volemia é aspecto complexo e essencial, dado que o excesso e ou redução excessiva de pré carga do ventrículo direito é extremamente deletério nestes pacientes. Em relação aos inotrópicos os mais utilizados são a dobutamina e o milrinone; sendo importante avaliar as peculiaridades dessas medicações, tais como não utilizar milrinone em pacientes com coronariopatia. Manter pressão arterial média de pelo menos 60 mmHg é fundamental, e pacientes hipotensos podem necessitar de vasopressores, sendo norepinefrina e vasopressina os preferenciais.

As medicações para HP devem ser discutidas caso a caso e devem levar em consideração a doença de base, comorbidades e medicações de uso contínuo.

Em relação ao manejo respiratório, o objetivo é evitar a necessidade de ventilação mecânica, e caso seja necessário o estabelecimento de suporte avançado respiratório devem ser realizados ajustes para evitar os prejuízos hemodinâmicos.[1,6]

Arritmias

Pacientes com CC e HAP têm maior risco de arritmias, sendo mais frequente as supraventriculares, especialmente fibrilação atrial e flutter atrial. As arritmias ventriculares e bradicardias são complicações também possíveis. A depender da patologia de base, abordagens prévias e idade do paciente, os riscos e os tipos de arritmia são diferentes. De forma geral, o ritmo sinusal deve ser restabelecido sempre que possível, nestes pacientes, a contração atrial tem grande significância na contribuição do débito cardíaco. As medicações antiarrítmicas devem ser individualizadas e a indicação de ablação deve ser discutida.[6]

Infecções

As infecções são fatores descompensadores frequentes e devem ser buscados ativamente nestes pacientes. Infecções bacterianas devem ser tratadas precocemente com antimicrobianos. Nos pacientes com sintomas neurológicos ou cefaléia nova, especialmente nos pacientes com saturações baixas de oxigênio, devemos excluir a presença de abscesso cerebral com exames de imagem. Endocardite infecciosa sempre deve ser um possível diagnóstico diferencial em pacientes com febre de origem não esclarecida, além dos pacientes com sintomas sugestivos ou que realizaram procedimentos recentes sem profilaxia antimicrobiana adequada. [1,6]

Cirurgias não cardíacas

As cirurgias deverão ser realizadas apenas quando forem essenciais e devem ser realizadas em locais que tenham anestesistas com experiência com pacientes com CC e HAP.[1] Os riscos cirúrgicos não devem ser calculados pelos escores de risco tradicionais e devem ser feitos de forma individual. Os conhecimentos sobre anatomia e hemodinâmica do paciente são fatores cruciais para o controle peri e pós operatório. [6]

Gestação

O maior risco de complicação ocorre no período de pós parto e puerpério. As principais causas de morte nessa população são insuficiência cardíaca direita, trombose pulmonar e crise de HP[9]. O seguimento multidisciplinar e frequente é fundamental . Anticoagulação deverá ser avaliada devido ao risco trombótico. O controle de volemia é fundamental durante a gestação , e em alguns casos é necessário introdução de diurético de alça. [10] Nas pacientes com síndrome de Eisenmenger a mortalidade é alta, com estudos demonstrando valores de 20 a 50%; e interrupção da gestação deverá ser discutida. A hipoxemia é o fator prognóstico mais importante nestas pacientes.[9]

Hiperviscosidade / anemias / sangramentos

Flebotomias de rotina não devem ser indicadas, sendo consideradas nivel III de evidência.[1] Flebotomias terapêuticas deverão ser realizadas na presença de sintomas de hiperviscosidade e hematócrito > 65%; na ausência de desidratação e/ou deficiência de ferro.

As transfusões de sangue nos pacientes com eritrocitose secundária não obedecem às recomendações da população geral e devem ser realizadas quando identificamos hemoglobina inadequada às necessidades do paciente.[6]

Pacientes com CC e HAP, especialmente aqueles com Sd de Eisenmenger apresentam risco maior de sangramento por múltiplos fatores. Na vigência de sangramentos, deve ser interrompido o uso de antiagregantes, anticoagulantes e anti inflamatórios não esteroidais até maior esclarecimento do quadro, além disso devem ser realizadas medidas para ajuste de volemia e níveis hematimétricos adequados para o paciente. A depender dos sítios de sangramento, condutas específicas deverão ser realizadas e estas devem ser discutidas com a especialidade envolvida.

Pacientes com história de hemoptise devem ser submetidos a exames de imagem torácica; broncoscopia deverá ser avaliada, mas não deve ser realizada de rotina.Se sangramento refratário, a embolização seletiva de artérias brônquicas deve ser discutido. [1,6]

TRATAMENTO CIRÚRGICO

Correção de shunts

O fechamento de shunts (de forma cirúrgica ou percutânea) deverão ser considerados naqueles com shunt sistêmico pulmonar prevalente, sem significativo aumento de resistência vascular pulmonar (RVP). Os critérios da diretriz europeia para manejo dos adultos com cardiopatia congênita propõe a avaliação da relação Qp:Qs e RVP antes da correção de shunts. Nos pacientes com RVP elevada (>5 WU), fechamento fenestrado de comunicação interatrial pode ser considerado quando a RVP atinge valores menores que cinco após tratamento de HAP (shunt E-D significativo - Qp:Qs >1.5).

A decisão de fechamento de shunts não deve ser realizada apenas baseada em números e resultados da avaliação hemodinâmica, mas sim no contexto clínico e na avaliação de aspectos adicionais como dessaturação do paciente ao esforço, presença de eritrocitose. É importante a discussão destes casos em centros especializados para esta indicação. [6]

Ainda são necessários estudos adicionais, já que não há estudos que demonstrem benefícios a longo prazo do fechamento de shunts sistêmicos pulmonares nos pacientes com CC e HAP. [24] Em relação aos pacientes com Sd Eisenmenger , o fechamento de shunts não deverá ser realizado.[25] A literatura

sobre o assunto limita-se a relatos de casos e pequenas séries, não havendo informação sobre observações de longo prazo. Com base nessas dificuldades, uma força tarefa específica reunida no 5o Simpósio Mundial de Hipertensão Pulmonar da Organização Mundial da Saúde (Nice, França, 2013) concluiu não haver, até o momento, evidência de benefício da estratégia "tratar-e-corrigir" para pacientes com cardiopatia congênita e HAP.[26]

Avaliação de transplante (TX)

TX combinado coração-pulmão ou TX pulmonar com cirurgia cardíaca combinada são opções a serem discutidas em casos muito selecionados que não são responsivos ao tratamento medicamentoso, em situação crítica, com expectativa de sobrevida em dois anos inferior a 50%. É a única opção potencial de cura para a HAP-CCg. Seria uma opção para a resolução do problema. Entretanto, a sobrevida em 10 anos após o TX cardiopulmonar é de aproximadamente 30-40%, considerada baixa quando comparada com a história natural dos pacientes portadores da síndrome de Eisenmenger, tornando ainda mais difícil a decisão do momento ideal para a indicação do transplante.[7] Os casos exigem intensa discussão e avaliação por equipes multidisciplinares, haja vista a limitação da disponibilidade de órgãos e a complexidade destes procedimentos.[1,27]

SITUAÇÕES ESPECÍFICAS

HAP após correção cirúrgica: Os pacientes com HAP após correção cirúrgica apresentam maior mortalidade quando comparados aos demais fenótipos de HAP associado a cardiopatia congênita.[28]

HP segmentar: Os efeitos das terapias de HAP nestes pacientes ainda permanecem sob discussão, apesar de estudos prévios demonstrando resultados positivos, em outros pacientes ocorreu baixa tolerância. É importante realizar avaliação individual de cada paciente, pois as etiologias e as apresentações são muito heterogêneas e não apresentamos orientações gerais.[6,29]

Pacientes com circulação de Fontan: As terapias já conhecidas para HAP apresentam resultados conflitantes nesses pacientes e mais estudos são necessários para melhor esclarecimento. Antagonistas do receptor de endotelina e inibidores de fosfodiesterase 5 podem ser considerados nos pacientes com aumento de resistência vascular pulmonar na ausência de aumento da pressão diastólica final ventricular. [6] Em 2014 foi publicado estudo randomizado que demonstrou que em pacientes com Fontan (>12 anos, com saturação >= 85%, estáveis clinicamente) o uso de bosentana por 14 semanas levou a melhora significativa de consumo de oxigênio, tempo de exercício e classe funcional em comparação ao grupo placebo.[30]

CONFLITOS DE INTERESSE

Os autores declaram não possuir conflitos de interesse na realização deste trabalho.

REFERÊNCIAS

1. Humbert M, Kovacs G, Hoeper MM, Badagliacca R, Berger RMF, Brida M, et al. 2022 ESC / ERS Guidelines for the diagnosis and treatment of pulmonary hypertension Developed by the task force for the diagnosis and treatment of (ESC) and the European Respiratory Society (ERS). Endorsed by the International Society for Heart and Lu. Eur Heart J. 2022;43(8):3618-31.
2. Ntiloudi D, Zanos S, Gatzoulis MA, Karvounis H, Giannakoulas G. How to evaluate patients with congenital heart disease-related pulmonary arterial hypertension. Expert Rev Cardiovasc Ther. 2019;17(1):11-8. https://doi.org/10.1080/14779072.2019.1550716.
3. Van Riel ACMJ, Schuuring MJ, Van Hessen ID, Zwinderman AH, Cozijnsen L, Reichert CLA, et al. Contemporary prevalence of pulmonary arterial hypertension in adult congenital heart disease following the updated clinical classification. Int J Cardiol. 2014;174(2):299-305. http://dx.doi.org/10.1016/j.ijcard.2014.04.072.
4. Lammers AE, Bauer LJ, Diller GP, Helm PC, Abdul-Khaliq H, Bauer UMM, et al. Pulmonary hypertension after shunt closure in patients with simple congenital heart defects. Int J Cardiol. 2020;308:28-32. https://doi.org/10.1016/j.ijcard.2019.12.070
5. Duffels MGJ, Engelfriet PM, Berger RMF, van Loon RLE, Hoendermis E, Vriend JWJ, et al. Pulmonary arterial hypertension in congenital heart disease: An epidemiologic perspective from a Dutch registry. Int J Cardiol. 2007;120(2):198-204.
6. Baumgartner H, de Backer J, Babu-Narayan SV, Budts W, Chessa M, Diller GP, et al. 2020 ESC Guidelines for the management of adult congenital heart disease. Eur Heart J. 2021;42(6):563-645.
7. Gatzoulis MA, Alonso-Gonzalez R, Beghetti M. Pulmonary arterial hypertension in paediatric and adult patients with congenital heart disease. Eur Respir Rev. 2009;18(113):154-61.
8. Becker-Grünig T, Klose H, Ehlken N, Lichtblau M, Nagel C, Fischer C, et al. Efficacy of exercise training in pulmonary arterial hypertension associated with congenital heart disease. Int J Cardiol. 2013;168(1):375-81.
9. Li Q, Dimopoulos K, Liu T, Xu Z, Liu Q, Li Y, et al. Peripartum outcomes in a large population of women with pulmonary arterial hypertension associated with congenital heart disease. Eur J Prev Cardiol. 2019;26(10):1067-76.
10. Regitz-Zagrosek V, Roos-Hesselink JW, Bauersachs J, Blomström-Lundqvist C, Cífková R, De Bonis M, et al. 2018 ESC Guidelines for the management of cardiovascular diseases during pregnancy. Eur Heart J. 2018;39(4):3165-241.
11. Hartopo AB, Anggrahini DW, Nurdiati DS, Emoto N, Dinarti LK. Severe pulmonary hypertension and reduced right ventricle systolic function associated with maternal mortality in pregnant uncorrected congenital heart diseases. Pulm Circ. 2019;9(4):2045894019884516.
12. Yentis SM, Steer PJ, Plaat F. Eisenmenger's syndrome in pregnancy: maternal and fetal mortality in the 1990s. BJOG An Int J Obstet Gynaecol. 1998;105(8):921-2.
13. Habib G, Lancellotti P, Antunes MJ, Bongiorni MG, Casalta JP, Del Zotti F, et al. 2015 ESC Guidelines for the management of infective endocarditis. Eur Heart J. 2015;36(44):3075-123.
14. Perloff JK, Marelli AJ, Miner PD. Risk of stroke in adults with cyanotic congenital heart disease. Circulation. 1993;87(6):1954-9.
15. Perloff JK, Rosove MH, Child JS, Wright GB. Adults with Cyanotic Congenital Heart Disease: Hematologic Management. Ann Intern Med. 1988;109(5):406-13.
16. Broberg CS, Bax BE, Okonko DO, Rampling MW, Bayne S, Harries C, et al. Blood Viscosity and its Relationship to Iron Deficiency, Symptoms, and Exercise Capacity in Adults With Cyanotic Congenital Heart Disease. J Am Coll Cardiol. 2006;48(2):356-65.
17. Galiè N, Beghetti M, Gatzoulis MA, Granton J, Berger RMF, Lauer A, et al. Bosentan therapy in patients with Eisenmenger syndrome: A multicenter, double-blind, randomized, placebo-controlled study. Circulation. 2006;114(1):48-54.

18. Gatzoulis MA, Landzberg M, Beghetti M, Berger RM, Efficace M, Gesang S, et al. Evaluation of Macitentan in Patients with Eisenmenger Syndrome: Results from the Randomized, Controlled MAESTRO Study. Circulation. 2019;139(1):51-63.
19. Nashat H, Kempny A, Harries C, Dormand N, Alonso-Gonzalez R, Price LC, et al. A single-centre, placebo-controlled, double-blind randomised cross-over study of nebulised iloprost in patients with Eisenmenger syndrome: A pilot study. Int J Cardiol. 2020;299:131-5. https://doi.org/10.1016/j.ijcard.2019.07.004.
20. Sitbon O, Channick R, Chin KM, Frey A, Gaine S, Galiè N, et al. Selexipag for the Treatment of Pulmonary Arterial Hypertension. N Engl J Med. 2015;373(26):2522-33.
21. Beghetti M, Channick RN, Chin KM, Di Scala L, Gaine S, Ghofrani HA, et al. Selexipag treatment for pulmonary arterial hypertension associated with congenital heart disease after defect correction: insights from the randomised controlled GRIPHON study. Eur J Heart Fail. 2019;21(3):352-9.
22. Zuckerman WA, Leaderer D, Rowan CA, Mituniewicz JD, Rosenzweig EB. Ambrisentan for pulmonary arterial hypertension due to congenital heart disease. Am J Cardiol. 2011;107(9):1381-5. http://dx.doi.org/10.1016/j.amjcard.2010.12.051.
23. Blanche C, Alonso-Gonzalez R, Uribarri A, Kempny A, Swan L, Price L, et al. Use of intravenous iron in cyanotic patients with congenital heart disease and/or pulmonary hypertension. Int J Cardiol. 2018;267:79-83. https://doi.org/10.1016/j.ijcard.2018.05.062.
24. Arvind B, Relan J, Kothari SS. "Treat and repair" strategy for shunt lesions: a critical review. Pulm Circ. 2020;10(2):2045894020917885.
25. Brida M, Nashat H, Gatzoulis MA. Pulmonary arterial hypertension: closing the gap in congenital heart disease. Curr Opin Pulm Med. 2020;26(5):422-8.
26. Galiè N, Simonneau G. The fifth world symposium on pulmonary hypertension. J Am Coll Cardiol. 2013;62(Suppl 25):D1-3. http://dx.doi.org/10.1016/j.jacc.2013.10.030.
27. Dimopoulos K, Muthiah K, Alonso-Gonzalez R, Banner NR, Wort SJ, Swan L, et al. Heart or heart-lung transplantation for patients with congenital heart disease in England. Heart. 2019;105(8):596-602.
28. Manes A, Palazzini M, Leci E, Bacchi Reggiani ML, Branzi A, Galiè N. Current era survival of patients with pulmonary arterial hypertension associated with congenital heart disease: A comparison between clinical subgroups. Eur Heart J. 2014;35(11):716-24.
29. Dimopoulos K, Diller GP, Opotowsky AR, D'Alto M, Gu H, Giannakoulas G, et al. Definition and management of segmental pulmonary hypertension. J Am Heart Assoc. 2018;7(14):e008587.
30. Hebert A, Mikkelsen UR, Thilen U, Idorn L, Jensen AS, Nagy E, et al. Bosentan improves exercise capacity in adolescents and adults after fontan operation: The TEMPO (treatment with endothelin receptor antagonist in fontan patients, a randomized, placebo-controlled, double-blind study measuring peak oxygen consumption) study. Circulation. 2014;130(23):2021-30.

Revista da
SOCESP
Sociedade de Cardiologia do Estado de São Paulo

INTERVENÇÕES PERCUTÂNEAS NOS ADULTOS COM CARDIOPATIAS CONGÊNITAS

PERCUTANEOUS INTERVENTIONS IN ADULTS WITH CONGENITAL HEART DISEASE

Carlos Augusto Cardoso Pedra[1]
Marcelo Silva Ribeiro,
Rodrigo Nieckel Costa[1]
Daniela Lago Kreuzig,
Simone Fontes Pedra[1]

1. Instituto Dante Pazzanese de Cardiologia. São Paulo, SP, Brasil

Correspondência:
Carlos Augusto Cardoso Pedra.
Avenida dr. Dante Pazzanese, 500.
Ibirapuera. Prédio III, 1º andar. Setor de Hemodinâmica. 04012-909.
cacpedra@uol.com.br

RESUMO

Nas últimas décadas, as intervenções percutâneas assumiram um papel central no manejo de fetos, neonatos, crianças e adolescentes com cardiopatias congênitas, contribuindo para um aumento significativo da sobrevida desses pacientes. Isso resultou em um incremento exponencial de adultos portadores de cardiopatias congênitas, já superando em números àqueles da faixa etária pediátrica em todo o mundo. Pacientes no pós-operatório da cirurgia de Fontan e Tetralogia de Fallot, por exemplo, apresentam anormalidades e complicações tardias que podem ser abordadas no laboratório de cateterismo. Por outro lado, ainda vemos adultos com cardiopatias congênitas nativas não tratadas, especialmente em países em desenvolvimento onde o acesso a centros de referência é mais limitado. Neste artigo de revisão, será abordado o papel das intervenções percutâneas, muitas vezes usando técnicas complexas, no manejo desses pacientes. As condutas sugeridas neste artigo são resultado das mais recentes diretrizes publicadas e vão de encontro à experiência dos autores. Revisões recentes sobre o papel da intervenção nessa população também embasam essa abordagem. Foram selecionados os quatro grupos principais de atuação da intervenção transcateter nas cardiopatias congênitas para discussão aprofundada do tema, com o objetivo de trazer luz a essa importante alternativa do arsenal terapêutico à disposição do cardiologista que se depara com esses pacientes. Quando devidamente indicados, ótimos desfechos podem ser observados, empregando-se técnicas menos invasivas com menor morbidade e mais rápida recuperação.

Descritores: Cardiopatias Congênita; Adulto; Intervenção

ABSTRACT

In the last decades, transcatheter interventions have taken a central role in the management of fetuses, neonates, children and adolescents with congenital heart disease, which have contributed to a significant improvement in the quality of assistance and survival of these patients. This resulted in an exponential increase in the number of adults with congenital heart diseases, surpassing those of the pediatric age group all over the world. Patients in the postoperative period of Fontan surgery and Tetralogy of Fallot, for instance, have abnormalities and late complications that can be addressed in the catheterization laboratory. On the other hand, we still see adults with untreated native congenital heart disease, especially in developing countries where access to referral centers is more limited. This review article will address the role of percutaneous interventions, often using highly complex techniques, in the management of these patients. The recommendations discussed below are the result of the most recent published guidelines and are in line with the experience of the authors. Recent reviews on the role of intervention in this population also support this manuscript. The four main congenital heart diseases eligible for transcatheter intervention were selected for in-depth discussion, with the aim of shedding light on this important alternative in the therapeutic arsenal to cardiologists who deal with these patients. When properly indicated, excellent outcomes can be observed, using less invasive techniques with lower morbidity rates and allowing faster recovery.

Keywords: *Heart Defects, Congenital; Adults; Intervention.*

 http://dx.doi.org/10.29381/0103-8559/2023330129-42

INTRODUÇÃO

Nos últimos 20-30 anos, as intervenções percutâneas assumiram um papel central no manejo de fetos, neonatos, crianças e adolescentes com cardiopatias congênitas. Neste mesmo período, a sobrevida das crianças com diversas cardiopatias congênitas aumentou significativamente devido a melhoria dos resultados cirúrgicos e das intervenções percutâneas. Isto resultou em um incremento exponencial de adultos portadores de cardiopatias congênitas, superando em número aqueles da faixa etária pediátrica em todo o mundo.[1-5] Pacientes no pós-operatório da cirurgia de Fontan-Kreutzer e Tetralogia de Fallot, por exemplo, apresentam peculiaridades e complicações tardias que podem ser abordadas no laboratório de cateterismo.[6-14] Por outro lado, ainda vemos adultos com cardiopatias congênitas nativas não tratadas, especialmente em países onde o acesso a centros de referência é mais limitado.[5] É comum o diagnóstico de comunicação interatrial (CIA) tipo ostium secundum e coartação da aorta no adulto jovem no nosso meio,[5] ou ocasionalmente até mesmo no idoso. Neste artigo de revisão vamos abordar o papel das intervenções percutâneas, muitas vezes de alta complexidade, no manejo de alguns destes pacientes.[11-14] Diretrizes recentes foram publicadas para a melhor prática clínica nestes pacientes desafiadores e este artigo leva em conta as condutas sugeridas nestes documentos.[6-10] Revisões recentes sobre o papel da intervenção nesta população também embasam nossa abordagem.[11-14] Selecionamos quatro grupos principais para aprofundar a discussão. Outras enfermidades e procedimentos serão tratados de forma resumida ao término deste manuscrito.

COMUNICAÇÃO INTERATRIAL (CIA)

O tratamento da CIA está indicado quando há repercussão hemodinâmica, caracterizada pelo aumento das câmaras direitas (átrio e ventrículos direitos; AD e VD), independente da presença de sintomas.[6-10] Apesar de muitos pacientes não referirem sintomas evidentes, a maioria deles apresenta algum grau de limitação física no teste cardiopulmonar, especificamente realizado para estudos científicos.[6-10] A CIA não tratada pode evoluir com hipertensão pulmonar, arritmias supraventriculares (em destaque a fibrilação e o flutter atriais) e insuficiência cardíaca congestivas (ICC) após a 4ª década de vida e, mais raramente, embolia paradoxal.[6-10]

A abordagem percutânea, especialmente com próteses de Nitinol introduzidas no Brasil pelo nosso grupo em 1997[15,16] é factível em mais de 90% dos casos e, devido a sua natureza menos invasiva, apresenta menor morbidade que a abordagem cirúrgica com igual eficácia.[6-14,17] Além disto o fechamento transcateter proporciona uma melhor relação custo-efetividade incremental e otimiza a eficiência de grandes serviços, especialmente aqueles públicos, nos quais o centro cirúrgico e os leitos de terapia intensiva (UTI) estão quase sempre ocupados por pacientes com cardiopatias mais complexas.[18] Neste sentido, a abordagem transcateter realizada no Sistema Único de Saúde (SUS) teve enorme impacto na redução do tempo de espera na antiga fila cirúrgica para adultos com CIA. Ao longo de quatro anos, mais de 100 adultos foram tratados desta forma no Instituto Dante Pazzanese de Cardiologia, abrindo espaço para o tratamento cirúrgico de outras doenças. É importante lembrar que os adultos são os pacientes que mais se beneficiam da abordagem percutânea já que a morbidade e até mesmo a mortalidade (em torno de 2%) são maiores com a cirurgia devido a presença de comorbidades, necessidade de circulação extracorpórea e terapia intensiva (UTI) e maior risco infeccioso.[6-14,19-21] Após o tratamento com dispositivos intracardíacos o paciente recebe alta no dia seguinte e pode retomar suas atividades habituais após 5-7 dias.[19,20] O nível de evidência e de recomendação para oclusão percutânea da CIA no adulto, quando a anatomia subjacente é favorável, é elevado nas diretrizes.[6-10]

No passado, alguns padrões anatômicos eram considerados de difícil abordagem percutânea, incluindo CIA amplas (> 30 mm), múltiplas ou multifenestradas, aquelas com bordas deficientes (< 5 mm) e as com aneurisma do septo interatrial. (Figuras 1 e 2) Hoje em dia, tais anatomias, apesar de requererem técnicas mais específicas, são facilmente abordadas com a mesma segurança e eficácia em centros experientes.[22,23] Por outro lado, CIA > 35-40 mm, CIAs tipo mal alinhamento e aquelas com bordas contralaterais muito deficientes (exemplo: quando a anterossuperior, retroaórtica, e a póstero-inferior, em direção a cava inferior são simultaneamente pequenas ou inexistentes) ainda são padrões limitantes para o implante de próteses e são melhor abordadas por meio da cirurgia.

Não é escopo deste artigo abordar detalhes técnicos sobre o implante propriamente dito, mas vamos expor aqui alguns aspectos no adulto que julgamos importantes para o clínico. O procedimento é realizado, geralmente, sob anestesia geral com a monitoração da ecocardiogtrafia transesofágica (ETE). Em alguns centros nos quais está disponível a ecocardiografia intracardíaca (ICE), a anestesia geral pode ser dispensada e o paciente fica sob sedação consciente. A ecocardiografia tem papel central na seleção, monitoração durante o procedimento e avaliação dos resultados após o implante do dispositivo.[24] O ETE tem contribuído sobremaneira

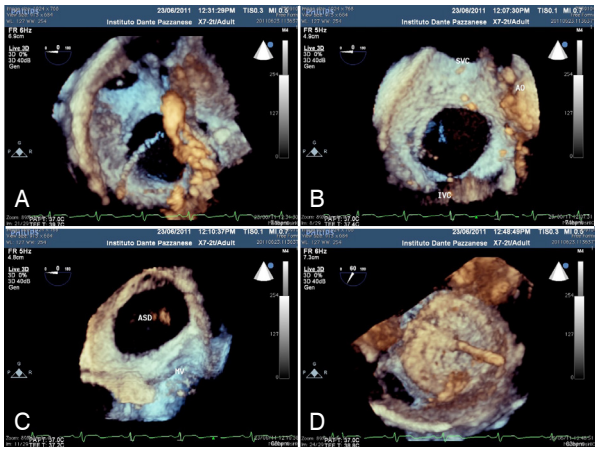

Figura 1. A e B: Imagens em diferentes ângulos obtidas pela Ecocardiografia transesofágica tridimensional (ETE 3D) em tempo real de uma ampla comunicação interatria (CIA) medindo pouco mais de 31 mm em seu maior diâmetro. Nas imagens bidimensionais parecia não haver borda suficiente posterior mas o uso da tecnologia 3D possibilitou melhor avaliação das bordas viabilizando o implante. C e D: Implante da prótese Figulla de 36 mm (cintura) com abertura dos disco do lado esquerdo (C) seguido do disco direito no átrio direito (D). Após liberação não havia fluxo residual ao mapeamento de cores.

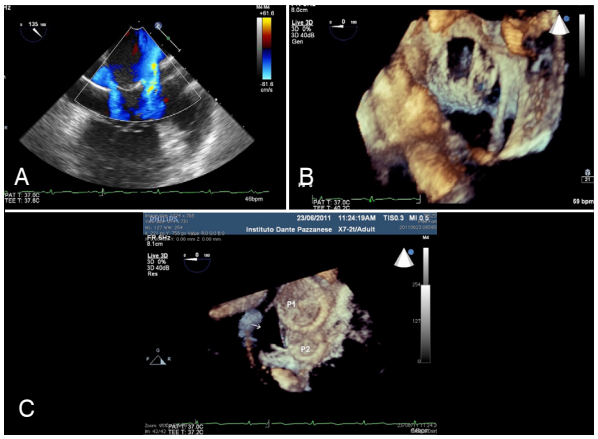

Figura 2. A: Notam-se duas CIAs distantes com fluxo esquerdo-direito à ETE bidimensional (ETE 2D) com mapeamento de cores. B: A ETE 3D evidencial com mais precisão as duas CIAs, seu formato, a distância entre as duas e a relação com outras estruturas do coração como seio coronário, veia cava superior e inferior e aorta. C: Imagem obtida pelo ETE 3D após a liberação de 2 próteses implantadas uma em cada CIA. Há discreta sobreposição entre as duas com intercalação dos discos. No ETE 2D com mapeamento em cores havia mínimo fluxo residual posterior-inferior que desapareceu no seguimento de 1 ano após o processo de endotelização progressiva.

nos casos considerados mais "complexos" tais como CIAs amplas, múltiplas ou multifenestrada e com suposta deficiência de bordas[25] (Figuras 1 e 2), com a possibilidade de reconstrução de imagens tridimensionais (3D) em tempo real. Neste sentido, nosso grupo evita colocar muita ênfase no comprimento individual de cada borda (retro aórtica, da cava superior, da cava inferior, a anteroinferior e a posterior). (Figura 3) Procuramos adotar uma abordagem na qual levamos em conta o cenário global com a avaliação não só das bordas como também da localização da CIA e sua relação com estruturas nobres (seio coronário, valva mitral, teto do átrio esquerdo, veia pulmonar superior direita e seio transverso aórtico), além da espessura e mobilidade do septo *primum* e da espessura do septo *secundum*. Do ponto de vista técnico, um balão medidor complacente é insuflado através do defeito para obtenção do diâmetro estirado do mesmo, no exato momento em que se identifica a interrupção do fluxo através do defeito. (Figura 4) Escolhemos uma prótese cuja cintura de central seja de dimensões semelhantes até 1-4 mm maior do diâmetro estirado (para as próteses de Nitinol).[15-25]

Um aspecto clínico importante na população adulta, especialmente naqueles pacientes acima dos 60 anos aproximadamente, é a possibilidade da ocorrência da disfunção diastólica do ventrículo esquerdo (VE) à ecocardiografia, que pode ser subdimensionada devido ao roubo de fluxo pelo defeito.[26,27] Especialmente quando há comorbidades associadas tais como: obesidade, apnéia do sono, hipercolesterolemia, hipertensão arterial sistêmica, doença coronária entre outros. Nestes cenários, a oclusão da CIA pode levar a um aumento agudo e significativo da pressão do AE e consequente congestão venocapilar pulmonar com edema e hipertensão pulmonares. Tal observação foi amplamente documentada na literatura.[26,27] Para evitar tais complicações é recomendável fazer um condicionamento clínico do VE com a administração de diuréticos aliado ao uso de betabloqueadores e/ou drogas vasoativas com propriedade lusitrópicas.[27]

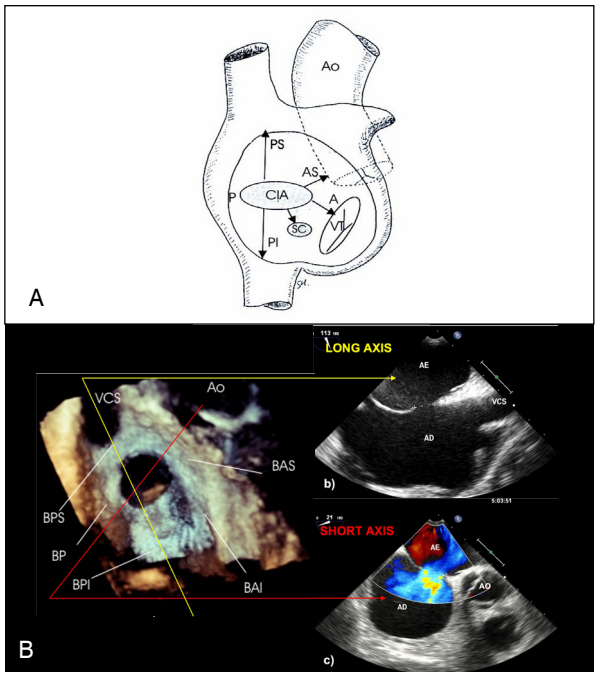

Figura 3. A: Diagrama esquemático do septo interatrial visto do átrio direito e a relação da CIA com as diversas estruturas cardíacas e as bordas ao redor do defeito. Abreviações: CIA: comunicação interatrial; Ao: aorta; SC: seio coronário; VT: valva tricúspide; AS: borda anterior-superior retro-aórtica; P: borda posterior; PS: borda póstero-superior em direção a veia cava superior (VCS); PI: borda poster-inferior em direção a veia cava inferior (VCI); A: borda anterior também chamada de anterio-inferior em direção a VT. B: Painel esquerdo. Visão do septo em face pela ETE 3D, mimetizando o diagrama da Figura 3A. A seta em amarelo mostra o corte que deve ser obtido na ETE 2D eixo-longo (long-axis) e a seta vermelha se refere ao eixo curto (short axis). Ambas as projeções 2D eixo longo e eixo curto estão nos painéis à direta. Painel superior direito: eixo longo na ETE 2D. Painel inferior direito: Eixo curto no ETE 2D. Abreviaturas: Ao: aorta; BAS: borda antero-superior; BPS: borda póstero-superior; BP: borda posterior; BPI: borda póstero-inferior; BAI: borda antero-inferior; AE: átrio esquerdo; AD: átrio direito; VCS: veia cava superior.

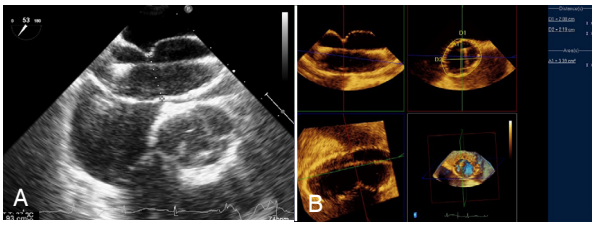

Figura 4. A: imagem do balão medidor em eixo curto na ETE 2D. B: imagens do balão em diferentes projeções (MPR) na ETE 3D.

Além disto, em alguns casos mais graves podemos lançar mão do implante de próteses fenestradas, manufaturadas por algumas companhias (Occlutech, Alemanha; não disponível no Brasil; Figura 5) ou realizadas manualmente pelo operador logo antes do implante.[28] (Figura 5) Estas fenestrações criadas "artesanalmente" duram cerca de 1-4 semanas, tempo suficiente para que ocorra uma adaptação progressiva do VE sem resultar em edema pulmonar agudo.

Os resultados e possíveis complicações de curto e longo prazo são muito bem conhecidos.[15,19] As taxas de oclusão são maiores que 98%. Pequenos shunts residuais de 1-4 mm, sem repercussão hemodinâmica ou clínica, são vistos em cerca de

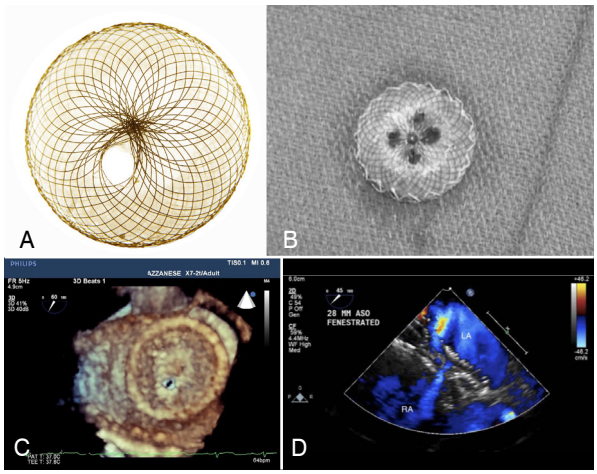

Figura 5. A: Prótese Figulla fenestrada. B: Prótese Amplatzer com 4 fenestrções na sua cintura central criadas artesanalmente com a passagem de introdutores calibrosos pela malha metálica. C: Prótese Figulla fenestrada pela ETE 3D. Nota-se a pequena fenestração de 4-5 mm localizada excentricamente. D: Aspecto da prótese com várias fenestrações à ETE 2D com mapeamento em cores denotando o fluxo esquerdo-direito em vários locais.

2% dos pacientes, especialmente naqueles com CIA amplas. Apesar de estarem clinicamente tratados, com retorno do VD as dimensões normais e melhoria na aptidão física, existe a indicação de extensão profilaxia antimicrobiana para endocardite infecciosa devido a presença do "shunt" adjacente a prótese. Após o procedimento, os pacientes vão diretamente para o quarto (não há necessidade de UTI) e recebem alta no dia seguinte, após eletrocardiograma e ecocardiograma confirmarem a ausência de complicações. São orientados para receber ácido acetilsalicílico 100 mg por dia por seis meses. Ecocardiogramas de controle são marcados para 1, 6 e 12 meses após o implante e partir daí a cada 3-5 anos. As complicações relacionadas ao procedimento incluem: embolização do dispositivo (em menos de 0,1% dos casos), erosão cardíaca (em 0,01%), arritmias supraventriculares e formação de trombos (<0,01%). A embolização geralmente ocorre logo após o implante e pode ser tratada ainda no laboratório de hemodinâmica com resgate percutâneo na artéria pulmonar ou na aorta. [29] (Figura 6) Entretanto, se a prótese embolizar para o VD ou VE, devemos encaminhar o paciente para retirada cirurgia devido ao risco de lesão de cordoalhas das valvas atrioventriculares na tentativa de "laçar" o dispositivo. A erosão é a complicação mais temida porque pode ser fatal, ainda que muito rara (0,2 – 0,3%). Fatores de risco para erosão incluem: CIA muito altas e uso de próteses excessivamente grandes para o defeito. O paciente pode apresentar dor torácica e deterioração hemodinâmica devido ao derrame e possível tamponamento pericárdico. Estes casos geralmente ocorrem nas primeiras 24-48% após o implante, mas podem ocorrer mais tardiamente. Por isto é de suma importância a orientação prévia adequada ao paciente. Próteses de tecido de e-PTFE arranjado em orientação espacial helicoidal (Gore, USA) estão associadas à risco ainda menor de perfuração e, por isto, tem sido mais utilizadas nos últimos anos, especialmente nos EUA.[30] Arritmias, em particular as supraventriculares, são a complicação mais frequente nesta população específica devido a dilatação crônica do AD, especialmente após os 40 anos. O processo progressivo de

Figura 6. Prótese Amplatzer embolizada para aorta descendente resgatada com um cateter laço. Uma prótese maior foi subsequentemente implantada com estabilidade no septo e oclusão da CIA.

endotelização se inicia com uma resposta inflamatória local, que pode ser o gatilho para o aparecimento destas arritmias. É conhecida a ocorrência e manutenção destas arritmias em pacientes tratados após os 40 anos, em especial por meio da cirurgia, já que as linhas de sutura no AD e septo interatrial tem efeitos arritmogênicos. A formação de pequenos trombos no dispositivo é excepcional e geralmente não cursa com manifestações clínicas.

Existem inúmeros trabalhos na literatura mostrando os benefícios da oclusão percutânea da CIA mesmo em pacientes idosos.[31,32] Os marcadores bioquímicos de ICC caem e a classe funcional, os parâmetros no teste cardiopulmonar e a qualidade de vida melhoram substancialmente. Portanto, mesmo nesta subpopulação o procedimento deve ser indicado quando há repercussão hemodinâmica. É evidente que em casos de hipertensão pulmonar (HP) fixa com aumento da resistência vascular pulmonar (majoritariamente acometendo mulheres de meia idade), o procedimento não deva ser realizado.

Apesar de haver uma sessão específica para abordagem da oclusão percutânea do forame oval patente (FOP) neste volume de revisão, reservamos algumas palavras para este tipo de procedimento. [33] A oclusão do FOP está indicada naqueles pacientes que tiveram acidente vascular (AVC) isquêmico (com imagem comprovada ou transitório) nos quais todas outras possibilidades de AVC foram descartadas, com ênfase em episódios paroxísticos de fibrilação atrial. São geralmente pacientes jovens com menos de 60-65 anos sem fatores de risco para doença cardiovascular. O Doppler transcraniano com injeção periférica de solução salina e a ecocardiografia transesofágica identificam o "shunt" direito-esquerdo através do FOP e sua anatomia. A oclusão percutânea é mais efetiva e segura que o tratamento clínico com anticoagulantes ou antiplaquetários para prevenção de recorrências (profilaxia secundária). Vários trabalhos randomizados com metodologias apropriadas e meta-análises apontam para esta direção. O papel do fechamento do FOP em pacientes com enxaqueca com áura intratável é discutível, apesar de evidências recentes de trabalhos randomizados (ainda que com número baixo de pacientes) e de meta-análises apontarem para uma melhora na frequência e na intensidade das crises, assim como na menor necessidade de analgésicos. Fechamento do FOP para profilaxia primária de eventos deve

ser cogitada apenas em mergulhadores profissionais. Fora estas situações descritas não há qualquer evidência que o fechamento do FOP possa reduzir as chances de AVC ou outros eventos na população em geral. Hoje em dia há um exagero nesta indicação, especialmente porque se trata de um procedimento de fácil execução, altamente seguro e eficaz para o fechamento definitivo.

No Instituto Dante Pazzanese de Cardiologia e no Hospital do Coração do Sanatório Sírio foram realizados mais de 2000 implantes para oclusão da CIA desde 1997, em diversas faixas etárias. Destes, 50% eram maiores que 18 anos. Não houve um óbito sequer. Ocorreram 15 embolizações, três necessitando de abordagem cirúrgica. Erosão foi observada em três pacientes, necessitando de drenagem pericárdica e cirurgia para remoção do dispositivo. Não tivemos episódios de tromboembolismo sistêmico ou pulmonar no seguimento ou outras complicações, a não ser arritmias benígnas. Finalmente, hoje não há mais espaço para discussão sobre a melhor alternativa terapêutica se cirúrgica ou percutânea. Entretanto, não devemos deixar de enfatizar que tal procedimento deve ser realizado por operadores experientes, treinados em cardiologia intervencionista e familiarizados com o manejo das cardiopatias congênitas.[34]

COARTAÇÃO DA AORTA

A coartação da aorta (CoAo) nativa, ainda que de forma indesejável, pode via a ser diagnosticada somente na população adulta. Tais pacientes habitualmente tem diagnóstico de hipertensão arterial, são tratados para tal, mas o diagnóstico da obstrução nunca foi estabelecido por uma série de fatores incluindo a não avaliação dos pulsos em membros inferiores no exame clínico e do padrão de fluxo na aorta descendente ao Doppler durante ecocardiografia, normalmente alterados. A CoAo nativa do adulto geralmente ocorre no istmo e está associada a valva aórtica bivalvularizada em 60-80% dos casos. O arco geralmente tem dimensões conservadas, mas pode haver graus variados de hipoplasia, localização mais cervical e/ou dobras, configurando um arco "gótico".

O ecocardiograma transtorácico (ETT) deve ser realizado começando-se pela interrogação do padrão de fluxo da aorta descendente no corte subcostal eixo longo, que é típico na obstrução significativa, sendo caracterizado pela redução da velocidade sistólica e aumento da diastólica com invasão por toda diástole (cauda diastólica). A projeção supra esternal mostra a aceleração do fluxo pelo istmo, gerando gradientes variados, dependendo do grau de obstrução e da presença e magnitude das colaterais. As imagens bidimensionais raramente definem bem o padrão anatômico local sendo necessária a realização da angio tomografia da aorta para programação terapêutica. As imagens em MPR e da reconstrução 3D da tomografia dá ao intervencionista os dados necessários para programação terapêutica adequada. (Figura 7) A ressonância magnética também pode ser utilizada para melhor detalhamento anatômico além de fornecer dados funcionais como fluxos pela CoA e colaterais. (Figura 7) A intervenção está indicada na presença de hipertensão arterial, gradientes clínicos entre membros superiores e inferiores maiores que 20 mmHg e disfunção ventricular. Mais recentemente temos abordado também pacientes com níveis de pressão arterial limítrofes, mas com rede ampla de

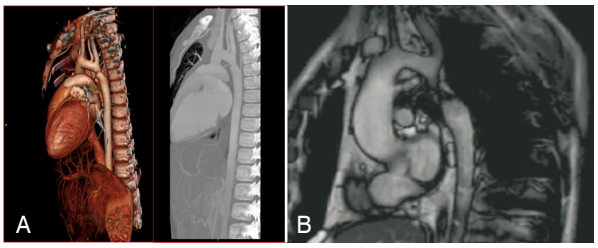

Figura 7. A: Angiotomografia da aorta (com reconstrução 3D e em projeção perfil esquerdo) mostrando estreitamento grave no istmo, que tem diâmetro normal. O arco aórtico tem dimensões conservadas e a vertebral esquerda tem origem direta do arco. B: Angioressonância magnética da aorta em perfil esquerdo mostrando lesão grave no istmo, queé bem curto. A aorta ascendente encontra-se dilatada.

colaterais arteriais (que podem subestimar o gradiente) ou com hipertrofia significativa do VE acompanhada ou não de disfunção diastólica. Tanto a CoAo nativa como a pós-cirúrgica ou a CoA residual pós-angioplastia com balão podem ser abordadas na hemodinâmica. Importante lembrar que a CoAo pós-cirúrgica pode não ser tão localizada e acometer um segmento maior. Estas lesões geralmente são mais rígidas e requerem um cuidado maior para evitar sobre dimensionamentos do balão e possíveis complicações.

Apesar do tratamento cirúrgico ter sido no passado o padrão-ouro para o tratamento desta enfermidade, o cateterismo intervencionista assumiu o protagonismo a partir dos anos 2000 com a melhoria progressiva das tecnologias por cateter. Hoje em dia, a vasta maioria dos casos de CoAo no adulto pode ser abordada com segurança e eficácia no laboratório de cateterismo. A cirurgia clássica por toracotomia lateral nesta faixa etária tem morbidade considerável incluindo sangramentos (pelas colaterais que se formam entre as costelas), dor significativa pela necessidade de afastamento das costelas, hipertensão paradoxal além de, mais raramente, lesão frênica e do laríngeo recorrente. A abordagem percutânea não apresenta estes tipos de morbidades, apesar de outros tipos de complicações poderem ser previstas, evitadas e tratadas. O nível de evidência e recomendação para abordagem percutânea da CoAo é alto nas diretrizes.[6-10]

O procedimento percutâneo é realizado sob anestesia geral porque é um pouco doloroso e tecnicamente trabalhoso.[35] Se o paciente se mover em momentos críticos, os resultados podem ser sub-ótimos em relação a precisão do local do implante ou a possíveis complicações.[35] Atualmente, o implante de stents sobre balões expansíveis é preferível em relação a angioplastia com cateter-balão isolada por apresentar resultados mais previsíveis tanto em relação a eficácia quanto a ocorrência de possíveis complicações.[35-38] Os diâmetros do arco, do istmo, da coartação e da aorta descendente ao nível do diafragma são obtidos em múltiplas projeções tanto na angiotomografia como nas angiografias convencionais na sala de cateterismo. Geralmente optamos pela escolha de um balão que tenha diâmetro semelhante ao istmo proximal (perto da origem da artéria subclávia esquerda) ou do arco. Um stent metálico é montado sobre o balão selecionado e avançado através de uma bainha longa de alto perfil pela artéria femoral. O acesso arterial é obtido com o auxílio do ultra-som para assegurar a punção na parede anterior, minimizando complicações arteriais. O implante é realizado com a insuflação vagarosa do balão para permitir pequenos

ajustes no posicionamento. (Figura 8) Novas tecnologias dos balões e stents melhoraram os resultados, minimizando complicações. O balão BIB (balloon-intra-balloon) (Numed, Canada), por exemplo, permite um implante mais controlado com insuflação do balão interno seguido do externo. Novos stents mais flexíveis e com células abertas permitem o implante até mesmo em CoAos no arco aórtico[39] com acesso secundário aos vasos da cabeça e pescoço, através das células laterais. (Figura 9) Stents cobertos idealmente são utilizados nos casos de CoAo muito estenóticas (exemplo: 2-3 mm com previsão de ampliação a um diâmetro final quatro vezes maior ou mais), nas pós-cirúrgicas, naquelas em associação com dilatação aneurismática da aorta ascendente ou ectasia da descendente, especialmente se há valva aórtica bivalvularizada, e nos casos de adultos com mais de 25-30 anos.[40-42] Tal estratégia para utilização de stents cobertos embasa-se no frágil aspecto histológico da aorta descrito acima. Quando a CoAo é encontrada com aneurisma adjacente (nativa, pós cirurgia ou pós angioplastia) os stents cobertos também são empregados com a finalidade de tratar ambas as lesões. (Figura 10) Para a CoAo do adulto não utilizamos stents-graft (endopróteses), comumente empregadas nos aneurismas e dissecções da aorta descendente, por estes não apresentarem força radial suficiente para abertura da lesão na maioria das vezes. Reservamos tal tecnologia para aqueles casos que se complicam com formação tardia de aneurisma ou onde este já é presente e extenso no momento do tratamento da CoAo, sendo ideais para sua exclusão.

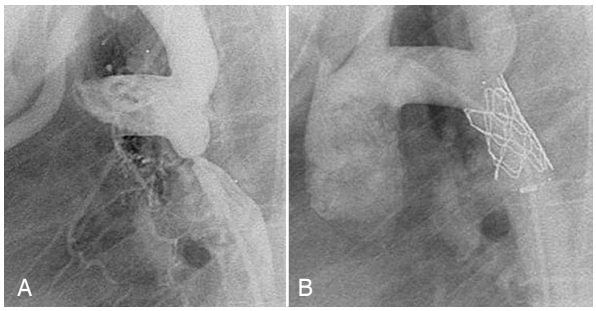

Figura 8. A: Angiografia em perfil mostrando CoAo grave no istmo que é curto. B: Stent CP implantado com melhora evidente do diâmetro da aorta sem protrusão para a artéria subclávia esquerda.

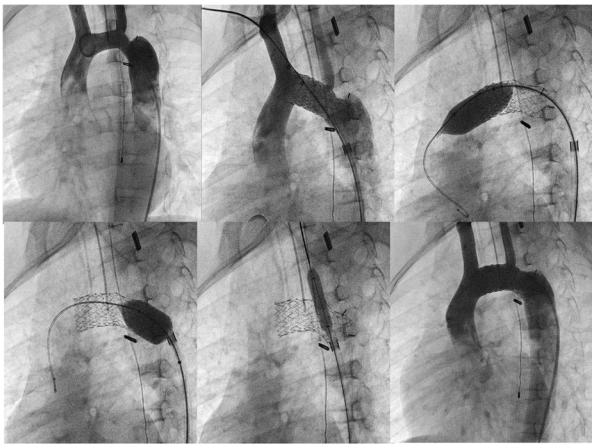

Figura 9. Canto superior esquerdo: Angiografia em oblíqua esquerda mostrando arco hipoplásico em paciente previamente submetido a cirurgia para CoAo no istmo com retalho da subclávi esquerda, que está ocluída. Há dilatação e ectasia da aorta descendente proximal. Canto superior do meio: Aspecto angiográfico após implante do stent Andra que tem células abertas e permite o acesso para os vasos do pescoço (carótidas). Canto superior direito e inferior esquerdo: ajustes das bordas do stent com balão. Canto inferior do meio: balão insuflado na carótida esquerda através da malha do stent para assegurar o fluxo local. Canto inferior direito: Aspecto angiográfico fina; com ótima aposição do stent ao arco, evidente melhora do diâmetro e fluxo preservado para as carótidas. (Cortesia do Dr John Cheatham).

O procedimento é, em geral, bem seguro e altamente eficaz.[35,43] Redução significativa dos gradientes para níveis < 10 mmHg e aumento significativo do diâmetro da lesão são observados na quase totalidade dos casos. A vantagem do tratamento da CoA nesta faixa etária é atingir um diâmetro final da aorta apropriado para o adulto (em torno de 16-22 mm), que se manterá durante o seguimento. A pressão arterial volta aos padrões normais e o uso de anti-hipertensivos é reduzido na maior parte dos pacientes tratados, havendo remodelamento favorável do VE e diminuição da hipetrofia e melhora da função diastólica. A restenose ou recoartação é excepcional porque a força radial do stent mantém o vaso aberto. Entretanto, possíveis complicações podem ocorrer incluindo lesão arterial no local da punção pela necessidade de uso de bainha de alto perfil (< 2%), dissecções da parede da aorta e/ou formação de aneurisma em 2-5% (durante o procedimento ou tardiamente) e, muito raramente, ruptura aguda da aorta necessitando do uso imediato de endopróteses. Fraturas na malha do stent (especialmente aqueles de platina) podem ser observadas no seguimento induzindo a proliferação intimal ou angulações do vaso com geração local de gradientes e necessidade de reintervenção. De modo geral, a necessidade de reintervenções no seguimento pelos vários motivos descritos acima se encontra na taxa de 5-8%.[43] Considerando o que já foi exposto, é imperativo que o intervencionista que trata a CoAo no laboratório de hemodinâmica tenha disponível em seu armário uma enorme gama de materiais, cateteres e stents para poder lidar com a grande variedade de anatomias e possíveis complicações. Não é demais lembrar que o operador deve ser versado em cardiologia intervencionista e especialista em cardiopatias congênitas.[14]

Após o procedimento, a hemostasia do acesso vascular é obtida por meio de compressão manual ou, preferencialmente, pela colocação de suturas intravasculares entregues por dispositivos especiais (p.ex. Perclose; Abbott). Geralmente não há a necessidade de UTI e os pacientes vão de alta hospitalar

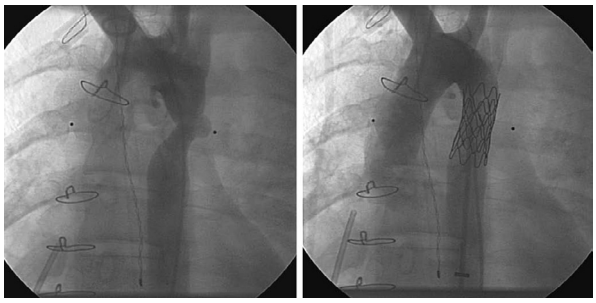

Figura 10. Painel esquerdo: Angiografia da aorta descendente em projeção porteiro-anterior (de frente). Nota-se pequeno estreitamento residual com presença de um aneurisma adjacente. Paciente previamente submetido a angioplastia com cateter balão. Painel direito: Aspecto angiográfico após implante do stent CP coberto. Há melhora no diâmetro local e exclusão do aneurisma.

no dia seguinte após realização de ecocardiografia. Antiagregantes plaquetários são comumente utilizados por seis meses, apesar da falta de evidências para tal prática. O fluxo é de alta velocidade no local e a possibilidade de trombose tardia é praticamente nula. Por isto, recomenda-se uma individualização neste sentido. Com seis meses de seguimento realizamos um MAPA (monitoração ambulatorial da pressão arterial) e um novo ecocardiograma para avaliar os resultados funcionais e clínicos. Após 12 meses uma angiotomografia é realizada para avaliar a integridade do stent (Figura 11) e a parede da aorta adjacente.[42] É necessário lembrar que aneurismas ou dissecções espontâneas não relacionadas ao implante do stent podem ocorrer tardiamente em pacientes com CoAo durante a sua história natural, devido a fragilidade da parede aórtica. Por isto, é recomendado a repetição da angiotomografia (alguns centros utilizam a angio ressonância magnética devido a radiação) a cada 5-10 anos.

Desde 1998, o emprego de stents para o tratamento da CoAo do adulto é a modalidade terapêutica de eleição no Instituto Dante Pazzanese de Cardiologia, sendo tema de teses e publicações.[38,44,45] Até hoje, mais de 1000 pacientes foram tratados desta forma, sem óbitos e com complicações compatíveis com as descritas na literatura.

IMPLANTE PERCUTÂNEO DA VALVA PULMONAR

Pacientes com cardiopatias congênitas com obstruções de diversas naturezas na via de saída do VD (VSVD) necessitam de reparo cirúrgico com técnicas variadas dependendo da anatomia de base. Entre eles encontram-se aqueles portadores de Tetralogia de Fallot (T4F), Atresia Pulmonar com Comunicação Interventricular (CIV), Tronco Arterioso, Dupla VSVD com Estenose Pulmonar, Transposição da Grandes Artérias com Estenose Pulmonar, cirurgia de Ross, dentre outros. Tais pacientes podem evoluir com estenoses ou insuficiência pulmonar significativas no sítio da reconstrução. Entre as técnicas cirúrgicas utilizadas para a reconstrução da VSVD se encontram o retalho transanular com ou sem a confecção de uma monocúspide (comum nos pacientes com T4F), o uso de condutos extracardíacos (Dacron, homoenxertos, xenoenxertos, Goretex) e o uso de biopróteses na posição pulmonar. Aqueles pacientes nos quais a ampliação com retalho transanular pulmonar foi empregada (mais de 80% dos casos) evoluem a longo prazo com insuficiência pulmonar total (IPu) com impacto deletério ao VD, necessitando de revalvularização. Por outro lado, aqueles pacientes nos quais a VSVD foi restabelecida utilizando-se condutos ou biopróteses apresentam estenoses a longo prazo devido a calcificação destes materiais. Geralmente estas estenoses se acompanham de graus variados de IPu, muitas vezes de grau importante. Esta situação também gera um impacto negativo na função do VD se não abordada no momento certo durante o seguimento. Tais pacientes são candidatos a reoperações sendo comum o encontro de pacientes submetidos a 2-4 cirurgias cardíacas até a vida adulta.

Desde o início dos anos 2000, uma nova alternativa para revalvularização pulmonar percutânea tem sido empregada com sucesso, segurança e eficácia. Idealizada por Phillip Bonhoeffer, a valva Melody (Medtronic, USA) foi introduzida clinicamente em Setembro de 2000 na França. (Figura 12 A) O CE Mark europeu aprovou o seu uso clínico em larga escala em 2005, seguido pelo Canada em 2006, EUA em 2010 e Brasil em 2013.[46-50] Inúmeros estudos foram publicados na literatura abordando suas indicações, segurança, eficácia, limitações e possíveis complicações tardias. [46-50] A valva Melody é constituída de uma valva retirada da jugular bovina e suturada dentro de um stent de platina (Cheatham -Platinum Stent; CP. Inicialmente fabricado pela Numed, Canada e depois pela Medtronic, EUA). Está indicada para revalvularização da VSVD reconstruída por condutos VD-TP (Figura 13) ou biopróteses cujo diâmetro interno variem entre 16 e 23 mm. Não são indicadas para vias de saída modificadas com um retalho transanular. Tal limitação se deve ao diâmetro máximo atingido com este stent (22-24 mm) e a incompetência valvar da jugular bovina em maiores diâmetros que o sugerido. É implantada por via venosa femoral com um sistema 22 F e por isto deve ser reservada para pacientes acima de 20 kg, apesar da possibilidade de implante perventricular ou pela jugular interna em casos selecionados em crianças menores. As indicações clínicas incluem: presença de gradiente médio ao ecocardiograma > 35 mmHg entre o VD e o TP ou IPu importante associada a dilatação importante do VD ou com VO2 menor que 60% do predito no teste cardiopulmonar IPu. Nos pacientes sintomáticos (em classe funcional > ou igual a II) ou com disfunção do VD na ecocardiografia ou

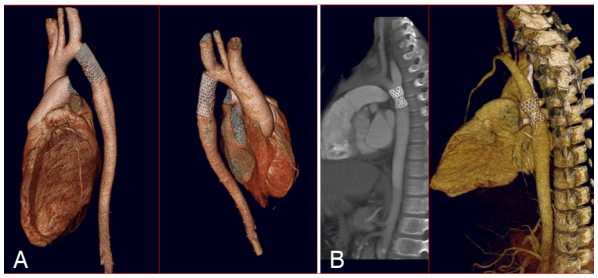

Figura 11. A: Angiotomografia da aorta de controle após 1 ano do implante mostrando Stent bem aposto na aorta sem fraturas e sem anormalidades da parede da aorta adjacente. B: Angiotomografia da aorta de controle mostrando fratura circular num stent Palmaz Genesis 2910. Não há desvios, angulações ou redução significativa do lumen interno. Como não havia clínica de recoartação com gradiente local a conduta tomada foi expectante.



Figura 12. A: Valva Melody. B: Valva Edwards. C: Valva MyVal. D: Valva Venus. E: Alterra.

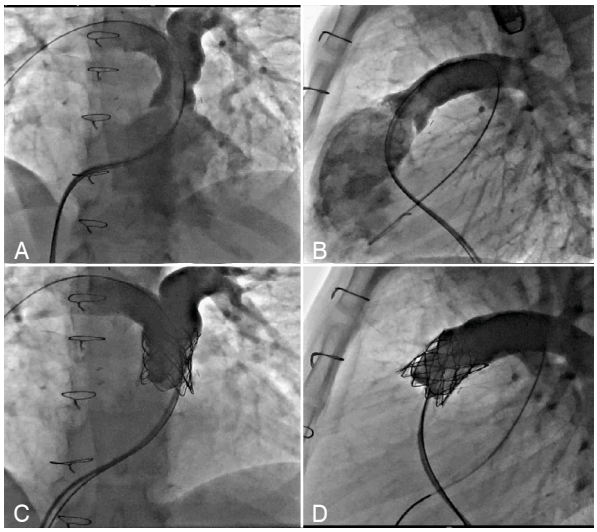

Figura 13. A: Angiografia mostrando conduto VD-TP com estenose e insuficiência pulmonar grave. Projeção PA cranial. B: Idem em projeção perfil. C: Angiografia mostrando a Valva Melody implantada no conduto que foi preparado previamente com implante de stent local. Não há insuficiência e gradiente pela valva foi de 3 mmHg. Projeção PA cranial. D: Idem na projeção perfil.

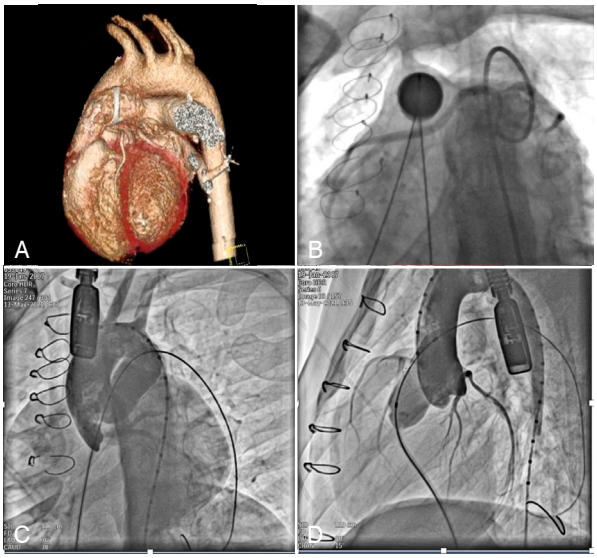

Figura 14. A: Angiotomografia cardíaca 3D em projeção lateral mostrando artéria coronária descendente anterior com origem da coronária direita passando logo abaixo da bioprótese pulmonar Hancock. O teste de compressão foi positivo no laboratório de cateterismo e o procedimento de implante foi suspenso. B: Teste de compressão coronária. Angiografia seletiva em óstio coronário único em paciente portador de mal posição congenitamente corrigida das grandes artérias previamente submetida a correção cirúrgica com colocação de conduto VD-TP. Notem que a coronária direita passa imediatamente abaixo do conduto que está ocluído temporariamente com um balão de 16 mm. Projeção caudal extrema, também chamada de "down-the-barrel" ou "spider". Pela possibilidade de compressão coronária com implante de stent a 18-20 mm o procedimento foi abortado.C: teste de compressão coronária. Angiografia na raiz da aorta realizada concomitantemente a insuflação do balão na via de saída do VD coronária mostrando coronária esquerda distante do conduto. Projeção oblíqua esquerda caudal.D: Mesma injeção que em C, mas agora em projeção perfil esquerdo. A origem da coronária esquerda é bem posterior e distante do local do conduto onde o balão está insuflado.

ressonância magnética (RNM) estes limiares de gradiente sistólico na VSVD ou grau de IPu são menores.[50]

O procedimento é realizado sob anestesia geral com punção venosa e arterial femorais. Antes do implante valvar propriamente dito, uma série de passos deve ser seguida sistematicamente para preparar o conduto e evitar possíveis complicações, algumas com potencial de mortalidade.[50] É de suma importância que saibamos a anatomia coronária destes pacientes de antemão geralmente baseando-se nas descrições cirúrgicas prévias ou em exames de imagem (especialmente angiotomografia e RNM). A art. descendente anterior com origem da coronária direita é considerada de risco para compressão externa pela valva. (Figura 14) Nos casos de condutos muito estenóticos devemos objetivar a restauração do diâmetro original do mesmo com no máximo 10% de sobredimensionamento a cada dilatação com balão. (Figura 15) Fazemos uma dilatação seriada onde começamos com balões com relação estenose/diâmetro do balão de 80%. Progredimos nos diâmetros do balão até chegar ao diâmetro alvo sempre fazendo angiografias entre as trocas de balão. Tal estratégia minimiza ocorrência de lesões graves e rupturas nestes condutos, que muitas vezes lembram porcelana tamanho é o grau de calcificação. Chegado ao diâmetro máximo desejado, realizamos o teste de compressão coronária com cineangiografias da raiz da aorta em diferentes projeções. (Figura 14) Esta estratégia visa a testar a elasticidade do conduto e a predizer possibilidade de compressão coronária pela prótese a ser implantada. Se houver a menor possibilidade de compressão, o procedimento deve ser abortado. Em biopróteses com anéis metálicos rígidos a possibilidade de ruptura da VSVD ou de compressão coronária é mínima, mas estes passos devem ser observados da mesma forma.[46-50] Cabe ressaltar que estes mesmos cuidados devem ser tomados no implante de outras valvas transcateter, como a S3 (Sapien, Edwards, USA) (Figura 12 B), MyVal (Meril, India) (Figura 12 C) e Venus (Medtech, China) (Figura 12 D). Os resultados do

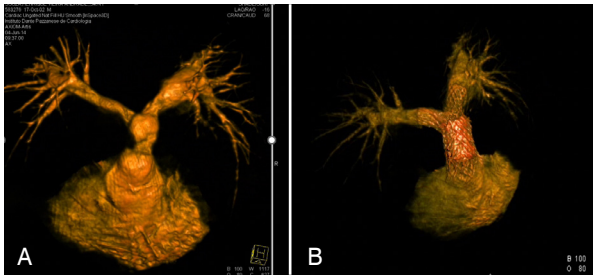

Figura 15. A: Angiografia rotacional com reconstrução tridimensional no laboratório de cateterismo mostrando conduto VD-TP de contornos irregulares com estenose grave. Ambas as artérias pulmonares apresentam estenose nas suas origens. B: Aspecto na angiografia rotacional aos o implante de stents em ambas as artérias pulmonares e no conduto seguido do implante da valva Melody no conduto. A melhora nos diâmetros em toda a VSVD é evidente. O tratamento de possíveis estenoses nas artérias pulmonares é obrigatório antes do implante valvar e ajuda a aumentar a sobrevida valvar.

implante são bem conhecidos, com redução significativa do gradiente VD-TP e da pressão sistólica do VD, aumento da pressão diastólica na artéria pulmonar, e melhora da classe funcional, da performance ventricular e do VO2 no teste cardiopulmonar. [46-50] Possíveis complicações tardias podem ocorrer incluindo fraturas do stent e endocardite infecciosa.

[49,51] As fraturas, comumente associadas a restenose, ocorrem principalmente naqueles pacientes nos quais o conduto está comprimido entre o esterno e a massa cardíaca. Elas devem ser evitadas preparando o conduto adequadamente com implante prévio de um ou mais stents antes do implante da valva Melody, especialmente. Tal conduta dissipa as forças vetoriais compressivas em cima da valva. Pela possibilidade de ruptura aguda do conduto é obrigatório a presença de stents cobertos em sala durante o procedimento. Além disto, balões de alta pressão podem ser necessários para atingir o diâmetro final desejado nos casos de condutos muito rígidos.

A endocardite é um problema que tem sido observado tardiamente nos pacientes submetidos ao implante da Melody, não guardando relação com o procedimento em si. Questiona-se se o tecido da jugular bovina é mais suscetível a formação de microtrombos locais favorecendo a infecção secundária ou se diâmetros entre 16-23 mm não sejam suficientes para o alívio adequado das pressões no VD, favorecendo a manutenção de gradientes residuais que são fatores de risco para a infecção. Em meta análises recentes a valva Melody se mostrou mais propensa a endocardite que a Sapien S3.[52]

Outra tecnologia disponível em nosso meio é a Sapien S3 (Edwards, USA), válvula manufaturada de pericárdio bovino suturada dentro de um stent de cromo-cobalto. [53] (Figura 12B) Possui registro no Brasil para uso na pulmonar mesmo sendo exatamente a mesma valva usada na posição aórtica em indivíduos idosos com estenose aórtica grave. A valva S3 é dilatada a 20, 23, 26 e 29 mm podendo ser utilizada em condutos, biopróteses e VSVD modificadas com retalhos transanulares, com indicações clássicas na estenose predominantes (ver acima) ou na IPu predominante (ver abaixo). Os passos do implante são aqueles descritos para a valva Melody. O sistema de entrega da S3 (Commander) é rígido e por isto recomenda-se o uso de bainhas longas flexíveis para seu implante (DrySeal, Gore, USA). Nos casos de VSVD ampliadas com retalhos, um teste de elasticidade do tecido local deve ser realizado. Um balão de cerca de 25-30 mm de diâmetro é insuflado na VSVD e se houver uma nítida cintura em um ponto de maior rigidez com menos de 27-28 mm, a valva S3 pode ser usada (com um pouco mais de volume a 29 mm chega a diâmetros máximos de 30-32 mm). Recentemente nos EUA, um redutor de VSVD muito dilatada passou a ser usado antes do implante valvar, funcionando como uma matriz para ancoragem. Este redutor (também chamado de "Docking system") é feito de uma armação de Nitinol com grande força radial, autoexpansível. A região central tem menor diâmetro e maior rigidez sendo apropriada para a ancoragem da valva S3. Esta tecnologia se chama AlTerra (Edwards, EUA) (Figura 12 E) e deve chegar em breve no Brasil, ampliando as possibilidades de revalvularização percutânea nos casos de retalhos transanulares. A valva S3 é uma valva mais robusta e resistente que a Melody, não sendo suscetível a fraturas. Os resultados de longo prazo são muito sólidos, consistentes e duradouros no sentido de proporcionar alívio às obstruções mantendo a competência valvar.

Em pacientes com biopróteses de diâmetros internos pequenos para o tamanho do paciente ("mismatch"), uma opção é fraturar o seu anel com balões de ultra-alta pressão (ganhando-se 2 a 4 mm) seguido do implante de uma valva de dimensões maiores e mais apropriadas.[46, 47, 53] Tabelas e apps com descrição das valvas que são fraturáveis, assim como suas características específicas, encontram-se disponíveis para uso clínico.

Outra valva disponível em nosso meio é a MyVal fabricada pela Meril, India. (Figura 12 C) Está registrada oficialmente na ANVISA para uso na posição aórtica, mas tem sido empregada com sucesso em indicações fora de bula na posição pulmonar, a critério médico. Também é manufaturada de pericárdio bovino montada dentro de um stent metálico de níquel-cobalto. Tem similaridades com a S3, mas seu sistema de entrega é mais flexível, além de apresentar menor perfil, o que facilita o implante em crianças. Outra vantagem é a disponibilidade de uma gama de diâmetros de 20 a 32 mm com incrementos de 1,5 mm, possibilitando a abordagem de VSVD mais largas. (Figuras 16 e 17)

Como já comentado, nos casos corrigidos por retalhos transanulares, a IPu é a lesão predominante. A indicação para revalvularização nestes pacientes é baseada na presença de IPu significativa (> 40%), associado a: sintomatologia (fadiga), duração do QRS > 140-160 ms, mal desempenho no teste cardiopulmonar, presença de arritmias potencialmente perigosas no Holter, ou volumes ventriculares aumentados na RNM, especialmente se há disfunção sistólica concomitante do VD. Apesar de alguns casos selecionados serem apropriados para revalvularização com as valvas S3 e MyVal (Figura 17), valvas auto-expansíveis montadas sobre malha de Nitinol parecem ser mais apropriadas para esta finalidade,[54] dentre elas a Venus (Medtech, China),[54] a Harmony (Medtronic, EUA), a Pulsta (Valvetech, Coréia) e a Zenith (MedInt, China). (Figura 18) O Brasil contribuiu com 5 casos dentre os 73 que fizeram parte de um estudo internacional avaliando a factibilidade, segurança e eficácia da valva Venus (Medtech, China) na revalvularização percutânea pulmonar. Os resultados deste estudo multicêntrico foram sólidos resultando na aprovação pelo CE Mark na Europa. Aguardamos seu registro oficial na

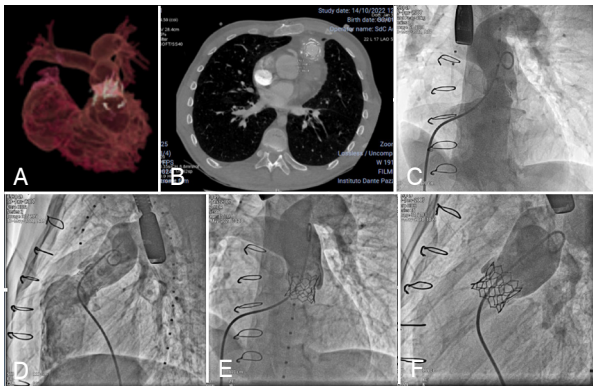

Figura 16. A: Reconstrução tridimensional de imagens tomográficas mostrando bioprótese na posição pulmonar com grande quantidade de cálcio. As artérias pulmonares são de excelente calibre, com algum grau de dilatação devido a insuficiência pulmonar grave. B: Corte axial da angiotomografia ao nível do anel da bioprótese. Desta forma podemos confirmar o diâmetro interno da mesma e programar a estratégia do procedimento, contemplando até mesmo fraturar o anel se o diâmetro interno for pequeno para o tamanho do paciente. C: Angiografia pré implante da valva MyVal na bioprótese. Há dupla lesão importante devido a calcificação dos folhetos em posição semi-aberta. Projeção PA cranial. D: Angiografia em perfil pré implante. E: Angiografia em PA cranial pós implante mostra a competência valvar. F: Idem em projeção perfil esquerdo.

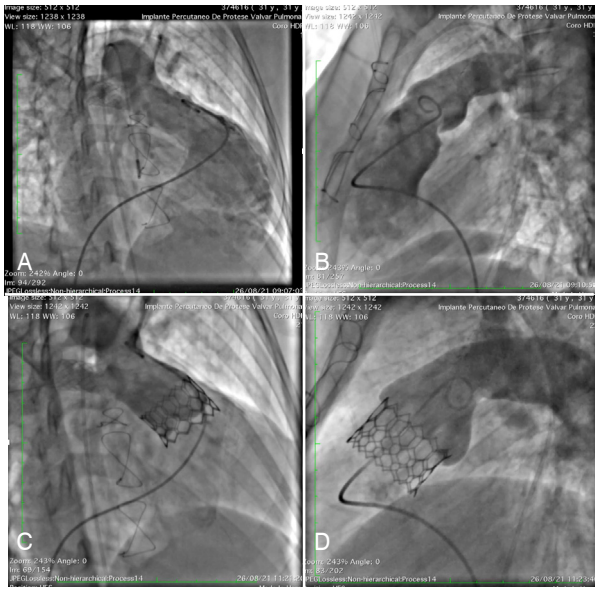

Figura 17. A: Angiografia em oblíqua anterior direita cranial na VSVD em um paciente de 25 anos com Tetralogia de Fallot operado com 1 ano de vida com a técnica do retalho transanular. Nota-se a VSVD bem dilatada. A interrogação com um balão de 30 mm de diâmetro mostrou coronárias distantes com a cintura medindo 29 mm. B: Angiografia em perfil esquerdo do mesmo paciente pré implante da valva MyVal. C: Valva MyVal de 32 mm (Insuflada a 33 mm com um pouco mais de volume) implantada na VSVD dilatada. A angiografia em oblíqua anterior direita cranial mostra adequada aposição e competência valvar. D: Idem em projeção perfil esquerdo.

Figura 18. A: Angiografia em oblíqua anterior esquerda mostrando VSVD muito dilatada devido ao retalho transanular confeccionado no momento da cirurgia para Tetralogia de Fallot. B: Idem em projeção perfil esquerdo. C: Valva Venus implantada adequadamente na VSVD com competência valvar. Mesma projeção que em A. D: Idem em projeção perfil esquerdo.

ANVISA ainda em 2023. As outras valvas auto-expansíveis não estão disponíveis no Brasil.

É importante lembrar que a revalvularização com procedimentos de implante de valva dentro de valva ("valve--in-valve") é factível nos casos de restenose tardia destas valvas de implante percutâneo. Tal possibilidade minimiza a necessidade de novas cirurgias no seguimento. Finalmente, para preservação da segurança do paciente é de suma importância enfatizar que estes procedimentos de implante percutâneo da valva pulmonar devam ser feitos por operadores altamente especializados em intervenções em cardiopatias congênitas e familiarizados com cateteres e materiais de alto perfil, devido à sua elevada complexidade. Cirurgiões cardíacos podem colaborar na obtenção do acesso para tais procedimentos nos casos onde o implante seja feito pela via perventricular, como recomendado pelo Conselho Federal de Medicina do Brasil.[55]

INTERVENÇÕES TARDIAS APÓS CIRURGIA DE FONTAN E VARIANTES

Com a melhoria das técnicas cirúrgicas, cuidados intensivos e suporte da cardiologia intervencionista o prognóstico dos pacientes com corações univentriculares submetidos a cirurgia de Fontan melhorou muito nos últimos 20 anos.[56] Com isto a população de adultos no pós-operatório (PO) tardio desta cirurgia aumentou significativamente. Com isto, infelizmente observamos várias complicações associadas a circulação de Fontan decorrentes do aumento crônico da pressão venosa central e do baixo débito cardíaco.[56] Complicações tardias desta cirurgia incluem estenoses nas artérias pulmonares ou no conduto extracardíaco (ou "mismatch" devido ao crescimento somático),[57] piora da cianose por desenvolvimento de colaterais venovenosas, por fenestração excessivamente ampla ou por fistulas arteriovenosas (AV) pulmonares, fluxo competitivo por colaterais sistêmico-pulmonares, recoartação da aorta, insuficiência da valva AV sistêmica, e disfunção do sistema linfático incluindo a temida enteropatia perdedora de proteína e a bronquite plástica, congestão e cirrose hepática devido a congestão venosa sistêmica crônica favorecendo o aparecimento de neoplasias locais.[58] Muitas destas complicações podem ser abordadas através de técnicas percutâneas no laboratório de cateterismo.[56] Em nossa prática no Instituto Dante Pazzanese de Cardiologia buscamos ativamente e de forma preemptiva tais complicações a fim de oferecer tratamento precoce, evitando a entrada em um círculo vicioso. O equilíbrio da circulação de Fontan é tênue e não tolera lesões residuais, mesmo que discretas. Sendo assim é recomendável que pacientes acima dos 10-12 anos sejam submetidos a cateterismo cardíaco e a angiografia eletivos de rotina e que tais procedimentos sejam repetidos a cada 10 anos aproximadamente.

Vamos citar aqui várias possibilidades de tratamento percutâneo para algumas complicações mencionadas acima. Pacientes com conduto extracardíaco apresentam redução do diâmetro do mesmo após o estirão da puberdade por alongamento vertical do conduto com consequente prejuízo do seu diâmetro interno. Mesmo que não haja gradientes nestes condutos, eles são agressivamente reabilitados com implante de stents até 18-20 mm, especialmente naqueles pacientes com hepatomegalia ou disfunção linfática.[57] (Figura 19) Estenoses das artérias pulmonares, mesmo que discretas também são agressivamente tratadas com emprego de stents.[56] (Figura 20) Nos casos de piora progressiva da

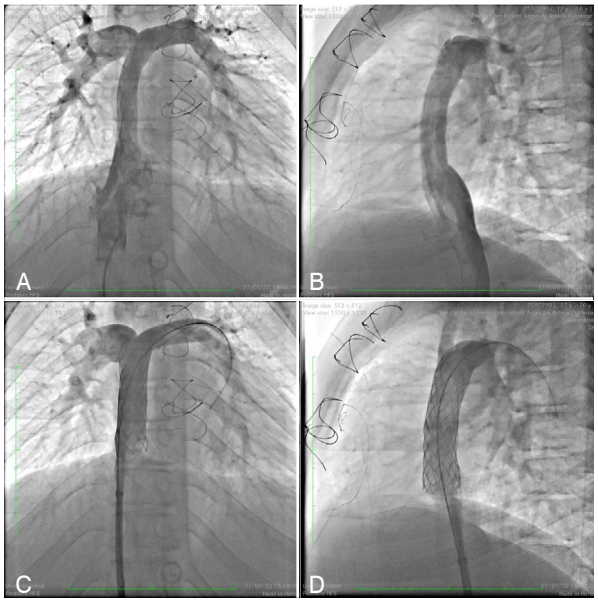

Figura 19. A: Angiografia em PA mostrando o conduto extra cardíaco da cirurgia de Fontan num paciente de 19 anos com enteropatia perdedora de proteína. O conduto originalmente de 18 mm encontra-se estirado verticalmente com redução do diâmetro interno para cerca de 12 mm. Não havia gradiente pelo circuito venoso apesar do encontro de estase venosa na veia cava inferior antes da conexão com o conduto. B: Idem em projeção perfil esquerdo. C: Aspecto angiográfico em PA após implante de stent Palmaz 4014 sobre balão de 18 mm e pós dilatado com balão de ultra alta pressão do mesmo diâmetro. Melhora evidente do diâmetro interno do conduto e da estase venosa na veia cava inferior. D: Idem em projeção perfil esquerdo. Após 3 meses do implante houve desaparecimento da diarréia e melhora em todos os marcadores bioquímicos (albumina, proteínas totais, imunoglobulinas).

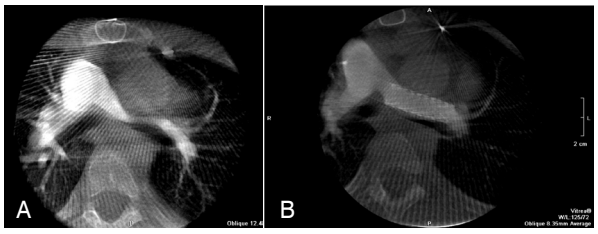

Figura 20. A: Imagem obtida por meio da angiografia rotacional tridimensional. Corte axial ao nível da artéria pulmonar esquerda em um adolescente com hipoplasia do coração esquerdo previamente submetido de forma estagiada a cirurgia de Fontan. Nota-se que a artéria pulmonar esquerda encontra-se comprimida entre a aorta descendente dilatada anterior e o brônquio fonte esquerdo posterior. O uso de imagens tomográfica no laboratório de cateterismo ajudam a compreender e caracterizar melhor estas estenoses. B: Mesma imagem em corte axial obtida com angiografia rotacional mostrando stent implantado na artéria pulmonar esquerda com evidente aumento do seu diâmetro e correção da estenose. (Cortesia Dr Evan Zahn).

cianose é obrigatório a procura de colaterais veno-venosas e se presentes e significativas, devem ser ocluídas com plugs vasculares de implante transcateter. [56] Mais raramente a piora da cianose é devido a fenestração não restritiva. Nestes casos e naqueles com embolia paradoxal a despeito de anticoagulação otimizada, a oclusão da fenestração com dispositivos intracardíacos é realizada de forma semelhante ao fechamento da CIA.[56] Desenvolvimento de colaterais venovenosa intrahepáticas significativas são ocasionalmente observadas em pacientes portadores de isomerismo e podem ser ocluídas com dispositivos oclusores.[56] Fistulas AV pulmonares também são causas de insaturação e podem ser ocluídas por técnicas percutâneas particularmente quando há um vaso maior nutridor.[59] (Figura 21) CoAo residuais mesmo que discretas, especialmente nestes pacientes com corações univentriculares, devem ser tratadas com implante de stent como mencionado acima. Colaterais sistêmico-pulmonares provenientes das artérias mamárias, intercostais, brônquicas e outros vasos podem prejudicar o deságue venoso passivo nas artérias pulmonares por caracterizar fluxo pulsátil competitivo ou até mesmo resultar em sangramentos pulmonares de repetição. São facilmente embolizadas com uma variedade de técnicas percutâneas.[60] Ocasionalmente a via de saída para artéria pulmonar pode ficar aberta gerando competição de fluxo com o sistema venoso de deságue passivo do Fontan. Nestes casos recomenda-se também a oclusão deste fluxo pulmonar adicional.[61] Em casos de valvas atrioventriculares sistêmicas insuficientes há relatos de tratamento percutâneo com emprego do MitraClip (Abbott, EUA) em pacientes no PO tardio de Fontan.[56] Nos casos de dúvidas diagnósticas de doenças hepáticas secundárias, a biópsia hepática via transjugular na sala de hemodinâmica poder ser indicada. [56]

Finalmente e de forma mais importante, os últimos 5-10 anos testemunharam uma evolução exponencial no tratamento por cateterismo das disfunções linfáticas pós Fontan. Ocasionalmente a criação de fenestrações no conduto de Fontan pode ajudar a tratar a enteropatia perdedora de proteína. [62] (Figura 22) Entretanto, as intervenções específicas no sistema linfático foram inicialmente idealizadas e conduzidas no Children's Hospital of Philadelphia pelo Dr. Yoav Dori.[56] (Figura 23 A) Resumidamente, os pacientes com disfunção linfática (bronquite plástica, quilotórax e enteropatia perdedora de proteínas) são avaliados inicialmente por meio da ressonância magnética (RNM) em campo magnético T2 (dois Tesla). (Figura 23 B) Tal técnica permite avaliar a anatomia linfática, incluindo sítios de vazamentos e o trajeto do ducto torácico. O tratamento percutâneo consiste inicialmente na punção do gânglio linfático inguinal com injeção de contraste lipossolúvel. Após algum tempo este contraste sobe para a cisterna quili no abdome. A cisterna é então puncionada por via percutânea transabdominal e o ducto torácico é cateterizado seletivamente com a ajuda de guias de baixo perfil e microcateteres. Os locais de vazamento podem ser atingidos e embolizados com microcoils

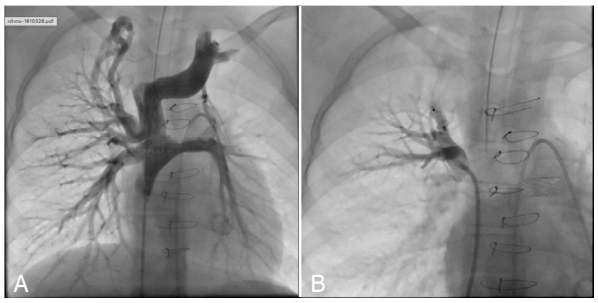

Figura 21. A: Angiografia em PA na artéria pulmonar direita vindo da veia femoral em um paciente no pós-operatório tardio da Cirurgia de Fontan. Nota-se uma fistula arterio-venosa pulmonar tortuosa de dimensões significativas no ápice do pulmão direito, o que explicava a piora recente da saturação. B: Aspecto angiográfico após a oclusão com um plug vascular. A saturação aumento de 83-85% para 89-90%.

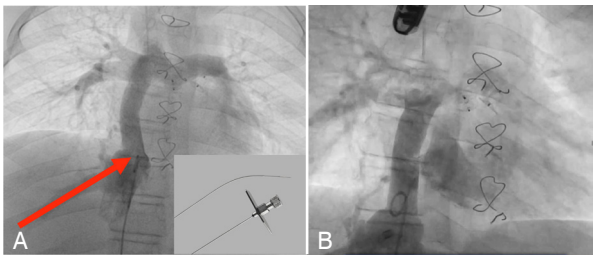

Figura 22. A: Aspecto angiográfico do conduto extracardíaco não fenestrado em projeção PA em paciente de 17 anos com enteropatia perdedora de proteína. Nestes casos optamos por fazer a perfuração do conduto em direção ao átrio direito pela via transhepática utilizando a agulha transeptal. O acesso hepático facilita a perfuração porque a direção da agulha é perpendicular à parede do conduto (seta vermelha). B: Aspecto angiográfico pós implante de um stent coberto entre a parede medial do conduto e o átrio esquerdo. Fluxo direito-esquerdo pela recém-criada fenestração pode se observado. Este paciente teve melhora notável da enteropatia com relapso após 3 anos, sendo encaminhado para cirurgia de Hraska.

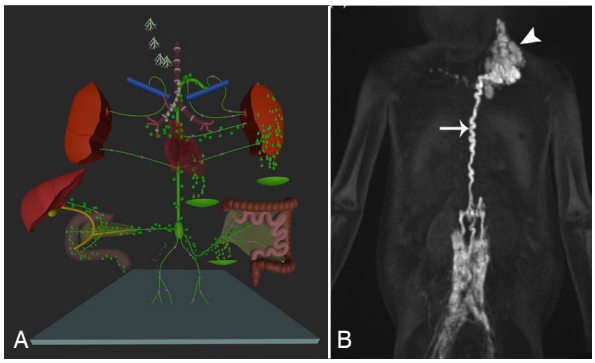

Figura 23. A: Desenho dos possíveis locais de vazamentos linfáticos em pacientes com no pós-operatório tardio da cirurgia de Fontan: intestino, espaço pleural, pericárdico e brônquios (cortesia Dr. Yoav Dori). B: Imagem de ressonância magnética em T2 mostrando trajeto do ducto torácico com extravasamento linfático no subcutâneo do pescoço.

de platina ou partículas embolizantes. É imperativo assegurar que tais vasos linfáticos com vazamentos não apresentem conexões com a circulação arterial sistêmica com risco de provocar embolia paradoxal. Tal abordagem intervencionista nos linfáticos funciona muito bem para casos crônicos de quilotórax e para a bronquite plástica. A eficácia é menor nos casos de enteropatia perdedora de proteína. Em casos de disfunção linfática multisistêmica com vazamento linfático em vários sítios (pleura, pericárdio, intestino, tecido celular subcutâneo) o local de drenagem do ducto torácico deve ser identificado na RNM em T2. (Figura 23 B) Na maior parte dos casos a drenagem se faz na veia inominada. Esta veia pode, então, ser redirecionada para o átrio venoso pulmonar, com menores pressões de enchimento, através de anastomose direta no apêndice atrial do lado esquerdo do tórax ou por meio de um conduto no lado direito (procedimento de Hraska, por dr. Viktor Hraska). Com este procedimento a hipertensão linfática no ducto torácico pode ser reduzida de forma segura e eficaz. Recentemente foi publicada uma série de pacientes descrevendo a realização deste redirecionamento de fluxo por via percutânea.[63] A veia jugular interna esquerda é puncionada e com o auxílio de uma agulha transeptal a base da veia inominada é perfurada em direção ao apêndice atrial esquerdo, tomando o cuidado de evitar a perfuração da artéria pulmonar esquerda e o brônquio fonte esquerdo. Um guia é passado pela agulha e depois laçado no átrio venoso pulmonar com estabelecimento de uma alça veno-venosa estável. Sobre esta alça uma endoprótese vascular é avançada e aberta entre a veia inominada e o apêndice atrial esquerdo redirecionando assim o local de drenagem do ducto linfático para uma câmara de menor pressão. É o chamado procedimento de Rome. (Figura 24)

Finalmente, vários intervencionistas e cirurgiões tem trabalhado em colaboração para realizar a complementação da cirurgia de Fontan no laboratório de cateterismo. Durante a cirurgia de Glenn o cirurgião "prepara" a artéria pulmonar direita deixando na sua porção inferior um coto remanescente da veia cava superior. Em um momento apropriado para a complementação do Fontan, o intervencionista perfura a base da artéria pulmonar direita em direção ao átrio direito utilizando uma agulha transeptal ou um cateter de radiofrequência. Cria-se assim um circuito venovenoso com um guia rígido que permite o avanço de um stent revestido pela veia femoral. Este stent é implantado na porção lateral do átrio direito ancorando-se na base na artéria pulmonar direita e na veia cava inferior criando, assim, um conduto intracardíaco que redireciona o fluxo da parte inferior do corpo para as artérias pulmonares. (Figura 25)

OUTRAS INTERVENÇÕES

Ocasionalmente adultos podem cursar com outras cardiopatias congênitas com menor frequência; a saber: persistência do canal arterial,[64,65] CIV (muscular, perimembranosa

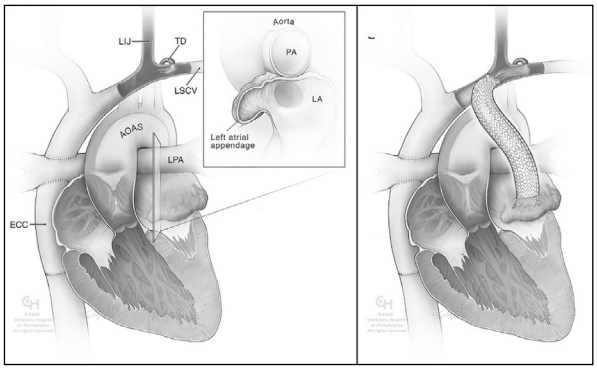

Figura 24. Diagrama do Procedimento de Rome.

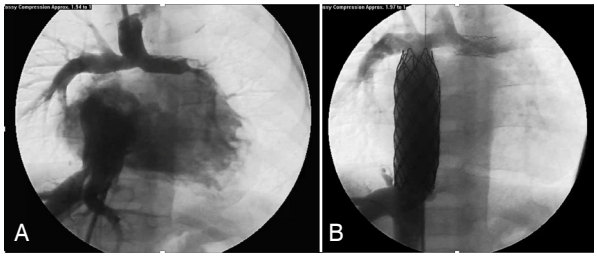

Figura 25. A: Angiografias concomitantes na veia cava superior e inferior em PA evidenciando a distância do assoalho da artéria pulmonar direita para o teto do átrio direito, importante para a estratégia de perfuração com a agulha. B: Aspecto angiográfico após o implante do stent coberto redirecionando o fluxo da veia cava inferior para as artérias pulmonares, completando, assim, o Fontan percutâneo. (Cortesia Dr. John Cheatham).

ou pós-traumática),[66,67] estenose das artérias pulmonares especialmente nos pacientes com obstrução na VSVD, estenose pulmonar [68] ou aórtica valvar e fistulas coronárias, [69,70] dentre outros. Todas estas doenças são também passíveis de abordagem percutânea com segurança e eficácia utilizando-se técnicas há muito consagradas e empregadas também na população pediátrica.

CONCLUSÕES

Há uma infinidade de possibilidades de tratamento das cardiopatias congênitas do adulto no laboratório de cateterismo. É da boa prática médica averiguar a factibilidade destes procedimentos discutindo com uma equipe de intervencionistas especializada e com experiência comprovada em cardiopatias congênitas. Ótimos desfechos são observados empregando técnicas menos invasivas e de menor morbidade, possibilitando uma rápida recuperação.

CONFLITOS DE INTERESSE

Os autores declaram não possuir conflitos de interesse na realização deste trabalho.

REFERÊNCIAS

1. Gilboa SM, Devine OJ, Kucik JE, Oster ME, Riehle-Colarusso T, Nembhard WN, et al. Congenital Heart Defects in the United States: Estimating the Magnitude of the Affected Population in 2010. Circulation. 2016;134(2):101-9.
2. Ávila P, Mercier LA, Dore A, Marcotte F, Mongeon FP, Ibrahim R, et al. Adult congenital heart disease: a growing epidemic. Can J Cardiol. 2014;30(Suppl 12):S410-9.
3. Report of the British Cardiac Society Working Party. Grown-up congenital heart (GUCH) disease: current needs and provision of service for adolescents and adults with congenital heart disease in the UK. Heart. 2002;88(Suppl 1):i1-14.
4. Mutluer FO, Çeliker A. Balkan General Concepts in Adult Congenital Heart Disease. Med J. 2018;35(1):18-29.
5. Pedra CA, Haddad J, Pedra SF, Peirone A, Pilla CB, Marin-Neto JA. Paediatric and congenital heart disease in South America: an overview. Heart. 2009;95(17):1385-92.
6. Bhatt AA, Foster E, Khuel K, Alpert J, Brabeck S, Crumb S, Davidson WR, et al. Congenital Heart in the Older Adult. A Scientific Statement of the American Heart Association. Circulation. 2015;131(21):1884-931.
7. Baumgartner H, De Backer J, Babu-Narayan SV, Budts W, Chessa M, Diller GP, et al. 2020 ESC Guidelines for the management of adult congenital heart disease. ESC Scientific Document Group. Eur Heart J. 2021;42(6):563-645.
8. Stout KK, Daniels CJ, Aboulhosn JA, Bozkurt B, Broberg CS, Colman JM, et al. 2018 AHA/ACC Guideline for the Management of Adults With Congenital HeartDisease: A Report of the American College of Cardiology/American HeartAssociation Task Force on Clinical Practice Guidelines. J Am Coll Cardiol. 2019;73(12):e81-192.
9. Egidy Assenza G, Krieger EV, Baumgartner H, Cupido B, Dimopoulos K, Louis C, et al. AHA/ACC vs ESC Guidelines for Management of Adults With Congenital Heart Disease: JACC Guideline Comparison. J Am Coll Cardiol. 2021;78(19):1904-18.
10. Marelli A, Beauchesne L, Colman J, Ducas R, Grewal J, Keir M, et al. Canadian Cardiovascular Society 2022 Guidelines for Cardiovascular Interventions in Adults With Congenital Heart Di sease. Can J Cardiol. 2022;38(7):862-96.
11. Aboulhosn JA, Hijazi ZM. Transcatheter Interventions in Adult Congenital Heart Disease. Cardiol Clin. 2020;38(3):403-16.
12. Noble S, Ibrahim R. Percutaneous interventions in adults with congenital heart disease: expanding indications and opportunities. Curr Cardiol Rep. 2009;11(4):306-13.
13. Akagi T. Catheter intervention for adult patients with congenital heart disease. J Cardiol. 2012;60(3):151-9.
14. Brida M, Diller GP, Nashat H, Barracano R, Kempny A, Uebing A, et al. Cardiac catheter intervention complexity and safety outcomes in adult congenital heart disease. Heart. 2020;106(18):1432-7.
15. Fontes VF, Pedra CA, Pedra SR, Esteves CA, Braga SL, Assef JE, et al. Initial experience in percutaneous closure of interatrial communication with the Amplatzer device. Arq Bras Cardiol. 1998;70(3):147-53.
16. Braga SL, Sousa AG, Pedra CA, Esteves CA, Pedra SR, Fontes VF. Clinical efficacy and safety of the percutaneous treatment of secundum atrial septal defect with the Amplatzer occluder. Arq Bras Cardiol. 2004;83(n.º esp):7-13.
17. Costa RN, Ribeiro MS, Pereira FL, Pedra SR, Jatene MB, Jatene IB, et al. Percutaneous versus surgical closure of atrial septal defects in children and adolescents. Arq Bras Cardiol. 2013;100(4):347-54.
18. Costa R, Pedra CA, Ribeiro M, Pedra S, Ferreira-Da-Silva AL, Polanczyk C, et al. Incremental cost-effectiveness of percutaneous versus surgical closure of atrial septal defects in children under a public health system perspective in Brazil. Expert Rev Cardiovasc Ther. 2014;12(11):1369-78.
19. Peirone AR, Pedra SF, Pedra CAC. Outcomes After Transcatheter ASD Closure. Interv Cardiol Clin. 2013;2(1):39-49.
20. Pedra CA, Pedra SF, Costa RN, Ribeiro MS, Nascimento W, Campanhã LO, et al. Mid-Term Outcomes after Percutaneous Closure of the Secundum Atrial Septal Defect with the Figulla-Occlutech Device. J Interv Cardiol. 2016;29(2):208-15.
21. Peirone A, Contreras A, Ferrero A, da Costa RN, Pedra SF, Pedra CA. Immediate and short-term outcomes after percutaneous atrial septal defect closure using the new nit-occlud ASD-R device. Catheter Cardiovasc Interv. 2014;84(3):464-70.
22. Pedra CA, Fontes-Pedra SR, Esteves CA, Assef J, Fontes VF, Hijazi ZM. Multiple atrial septal defects and patent ductus arteriosus: successful outcome using two Amplatzer septal occluders and Gianturco coils. Cathet Cardiovasc Diagn. 1998;45(3):257-9.
23. Pedra CA, Pedra SR, Esteves CA, Cassar R, Pontes SC Jr, Braga SL, et al. Transcatheter closure of secundum atrial septal defects with complex anatomy. J Invasive Cardiol. 2004;16(3):117-22.
24. Pedra SR, Pontes SC Jr, Cassar Rde S, Pedra CA, Braga SL, Esteves CA, et al. The role of echocardiography in the percutaneous treatment of septal defects. Arq Bras Cardiol. 2006;86(2):87-96.
25. Vieira ML, Pedra CA. Amplatzer septal occluder for closing foramen ovale: view through 3D echocardiography. Arq Bras Cardiol. 2011;97(2):e39.
26. Ewert P, Berger F, Nadgyman N, Kretschmar O, Dittrich S, Abdul-Khaliq H, et al. Masked Left Ventricular Restriction in Elderly Patenits with Atrial Septal Defects: A Contraindication for Closure?. Catheter Cardiovasc Interv. 2001;52(2):177-80.
27. Schubert S, Peters B, Abdul-Khaliq, Nadgyman N, Lange PE, Ewert P. Left Ventricular Conditioning in the elderly to prevent congestive heart failure after transcather closure of atrial septal defect. Catheter Cardiovasc Interv. 2005;64(3):333-7.
28. Amin Z, Danford DA, Pedra CA. A new Amplatzer device to maintain patency of Fontan fenestrations and atrial septal defects. Catheter Cardiovasc Interv. 2002;57(2):246-51.
29. Sinha S, Levi D, Peirone A, Pedra C. Techniques for trans-catheter retrieval of embolized Nit-Occlud® PDA-R and ASD-R devices. Catheter Cardiovasc Interv. 2018;91(3):478-84.
30. Pedra CA, Pedra SF, Esteves CA, Chamiê F, Ramos S, Pontes SC Jr, et al. Initial experience in Brazil with the Helex septal occluder for percutaneous occlusion of atrial septal defects. Arq Bras Cardiol. 2003;81(5):435-52.
31. Nakagawa K, Agaji T, Tanigushi M, Kijima Y, Goto K, Kusano KF, et al. Transcather closure of atrial septal defect in a geriatric population. Catheter Cardiovasc Interv. 2012;80(1):84-90
32. Takaya Y, Agaji T, Kijima Y, Nakagawa K, Sasno S, Itoh H. Long term outcome after transcatheter closure of atrial septal defect in

older patients. J Am Coll Cardiol Interv. 2015;8(4):600-6.
33. Pristipino C, Sievert H, D'Ascenzo F, Mas JL, Meier B, Scacciatella P, et al. European position paper on the management of patients with patent foramen ovale. General approach and left circulation thromboembolism. EuroIntervention. 2019;14(13):1389-402.
34. Arruda JA, Lemke VMG, Mariani Júnior J, Barbosa AHP, Quadros AS, Pedra CAC, et al. Position Statement of the Brazilian Cardiology Society and the Brazilian Society of Hemodynamics and Interventional Cardiology on Training Centers and Professional Certification in Hemodynamics and Interventional Cardiology - 2020. Arq Bras Cardiol. 2020;114(1):137-93.
35. Forbes TJ, Garekar S, Amin Z, Zahn EM, Nykanen D, Moore P, et al. Procedural results and acute complications in stenting native and recurrent coarctation of the aorta in patients over 4 years of age: a multi-institutional study. Catheter Cardiovasc Interv. 2007;70(2):276-85.
36. Bruckheimer E, Pedra CAC. Stenting Options for Coarctation of the Aorta. Interv Cardiol Clin. 2013;2(1):115-29.
37. Pilla CB, Fontes VF, Pedra CA. Endovascular stenting for aortic coarctation. Expert Rev Cardiovasc Ther. 2005;3(5):879-90.
38. Pedra CA, Fontes VF, Esteves CA, Pilla CB, Braga SL, Pedra SR, et al. Stenting vs. balloon angioplasty for discrete unoperated coarctation of the aorta in adolescents and adults. Catheter Cardiovasc Interv. 2005;64(4):495-506.
39. Pihkala J, Pedra CA, Nykanen D, Benson LN. Implantation of endovascular stents for hypoplasia of the transverse aortic arch. Cardiol Young. 2000;10(1):3-7.
40. Pedra CA, Fontes VF, Esteves CA, Arrieta SR, Braga SL, Justino H, et al. Use of covered stents in the management of coarctation of the aorta. Pediatr Cardiol. 2005;26(4):431-9.
41. Bruckheimer E, Birk E, Santiago R, Dagan T, Esteves C, Pedra CA. Coarctation of the aorta treated with the Advanta V12 large diameter stent: acute results. Catheter Cardiovasc Interv. 2010;75(3):402-6
42. Bruckheimer E, Birk E, Benson L, Butera G, Martin R, Roberts PA, et al. Large Diameter Advanta V12 Covered Stent Trial for Coarctation of the Aorta: COARC Study. Circ Cardiovasc Interv. 2021;14(12):e010576.
43. Forbes TJ, Moore P, Pedra CA, Zahn EM, Nykanen D, Amin Z, et al. Intermediate follow-up following intravascular stenting for treatment of coarctation of the aorta. Catheter Cardiovasc Interv. 2007;70(4):569-77.
44. Jesus CA, Assef JE, Pedra SR, Ferreira WP, Davoglio TA, Petisco AC, et al. Serial assessment of arterial structure and function in patients with coarctation of the aorta undergoing stenting. Int J Cardiovasc Imaging. 2016;32(5):729-39.
45. Aragão NFDV, Borgo JNV, Jesus CA, Davoglio T, Armstrong ADC, Barretto RBM, et al. Myocardial strain pattern progress in patients with Coarctation of the Aorta undergoing aortic stenting. Echocardiography. 2021;38(1):64-71.
46. Driesen BW, Warmerdam EG, Sieswerda GJ, Meijboom FJ, Molenschot MMC, Doevendans PA, et al. Percutaneous Pulmonary Valve Implantation: Current Status and Future Perspectives. Curr Cardiol Rev. 2019;15(4):262-73.
47. Greutmann M, Benson L, Silversides CK. Percutaneous Valve Interventions in the Adult Congenital Heart Disease Population: Emerging Technologies and Indications. Can J Cardiol. 2019;35(12):1740-9.
48. Chatterjee A, Bajaj NS, McMahon WS, Cribbs MG, White JS, Mukherjee A, et al. Transcatheter Pulmonary Valve Implantation: A Comprehensive Systematic Review and Meta-Analyses of Observational Studies. J Am Heart Assoc. 2017;6(8):e006432.
49. Jones TK, McElhinney DB, Vincent JA, Hellenbrand WE, Cheatham JP, Berman DP, et al. Long-Term Outcomes After Melody Transcatheter Pulmonary Valve Replacement in the US Investigational Device Exemption Trial. Circ Cardiovasc Interv. 2022;15(1):e010852.
50. Ribeiro MS, Pedra CAC, Costa RN, Rossi RI, Manica JL, Nascimento WTM, et al. Experiência inicial com a valva Melody no Brasil. Rev Bras Cardio Inv. 2014;22(3):275-85.
51. Abdelghani M, Nassif M, Blom NA, Van Mourik MS, Straver B, Koolbergen DR, et al. Infective Endocarditis After Melody Valve Implantation in the Pulmonary Position: A Systematic Review. J Am Heart Assoc. 2018;7(13):e008163.
52. Lehner A, Haas NA, Dietl M, Jakob A, Schulze-Neick I, Dalla Pozza R, et al. The risk of infective endocarditis following interventional pulmonary valve implantation: A meta-analysis. J Cardiol. 2019;74(3):197-205.
53. Shahanavaz S, Zahn EM, Levi DS, Aboulhousn JA, Hascoet S, Qureshi AM, et al. Transcatheter Pulmonary Valve Replacement With the Sapien Prosthesis. J Am Coll Cardiol. 2020;76(24):2847-58.
54. Morgan G, Prachasilchai P, Promphan W, Rosenthal E, Sivakumar K, Kappanayil M, et al. Medium-term results of percutaneous pulmonary valve implantation using the Venus P-valve: international experience. EuroIntervention. 2019;14(13):1363-70.
55. Ribeiro MS, Costa RN, Rossi RI, Figueira HR, Cascudo, Pedra SRFF, et al. Transcatheter pulmonary valve implantation. Clinical treatment protocol and accreditation requirements for centers and interventionists in Brazil. Rev Bras Cardiol Inv. 2016;24(1-4):53-8.
56. Rychik J, Atz AM, Clelermajer DS, Deal BJ, Gatzoulis MA, Hsia TY, et al. On behalf of the American Heart Association Council on Cardiovascular Disease in the Young and Council on Cardiovascular and Stroke Nursing. A Scientific Statement from the American Heart Association. Evaluation and Management of the Child and Adult with Fontan Circulation. Circulation. 2019;140:e234-84
57. Salaets T, Cools B, De Meester P, Heying R, Boshoff D, Eyskens B, et al. Stent expansion of restrictive conduit conduits to nominal diameter and beyond. Catheter Cardiovasc Interv. 2022;100(6):1059-66.
58. Emamaullee J, Zaidi AN, Schiano T, Kahn J, Valentino PL, Hofer RE, et al. Fontan Associated Liver Disease: Screening, Management, and Transplant Considerations. Circulation. 2020;142(6):591-604.
59. Peirone AR, Spillman A, Pedra C. Successful occlusion of multiple pulmonary arteriovenous fistulas using Amplatzer vascular plugs. J Invasive Cardiol. 2006;18(3):E121-3.
60. Pedra CA, Sousa LN, Pilla CB, Fontes VF. A new use for the Amplatzer duct occluder device. Arq Bras Cardiol. 2002;78(3):315-21.
61. Pilla CB, Fontes VF, Pedra CA. Obliteration of a competitive forward flow from the ventricle after a bidirectional cavopulmonary shunt with an Amplatzer duct occluder. J Invasive Cardiol. 2003;15(2):98-101.
62. Vyas H, Driscol DJ, Cabalka AK, Cetta F, Hagler D. Results of transcatheter Fontan fenestration to treat protein losing enteropathy. Catheter Cardiovasc Interv. 2007;69(4):584-9.
63. Smith CL, Dori Y, O'Byrne ML, Glatz AC, Gillespie MJ, Rome JJ. Transcatheter thoracic duct decompression for multicompartment lymphatic failure after Fontan palliation. Circ Cardiovasc Interv. 2022;15(7):e011733.
64. Pedra CA, Sanches SA, Fontes VF. Percutaneous occlusion of the patent ductus arteriosus with the amplatzer device for atrial septal defects. J Invasive Cardiol. 2003;15(7):413-7.
65. Santiago J, Acuña M, Arispe E, Camargo R, Neves J, Arnoni D, et al. Right patent ductus arteriosus with an ipsilateral aortic arch: percutaneous closure with amplatzer devices. Rev Esp Cardiol. 2007;60(3):319-22.
66. Pedra CA, Pedra SR, Esteves CA, Chamie F, Christiani LA, Fontes VF. Transcatheter closure of perimembranous ventricular septal defects. Expert Rev Cardiovasc Ther. 2004;2(2):253-64.
67. Pedra CA, Pontes SC Jr, Pedra SR, Salerno L, Sousa JB, Miaira MA, et al. Percutaneous closure of postoperative and post-traumatic ventricular septal defects. J Invasive Cardiol. 2007;19(11):491-5.
68. Pedra CA, Arrieta SR, Esteves CA, Braga SL, Neves J, Cassar R, et al. Double balloon pulmonary valvuloplasty: multi-track system versus conventional technique. Catheter Cardiovasc Interv. 2006;68(2):193-8.
69. Pedra CA, Pihkala J, Nykanen DG, Benson LN. Antegrade transcatheter closure of coronary artery fistulae using vascular occlusion devices. Heart. 2000;83(1):94-6.
70. Kambara AM, Pedra CA, Esteves CA, Cano MN, Braga SL, Souza AG, et al. Transcatheter embolization of congenital coronary arterial fistulas in adults. Cardiol Young. 1999;9(4):371-6.

Revista da
SOCESP
Sociedade de Cardiologia do Estado de São Paulo

ARRITMIAS NO PACIENTE ADULTO COM CARDIOPATIA CONGÊNITA

ARRHYTHMIAS IN THE ADULT PATIENT WITH CONGENITAL HEART DISEASE

Rogério Braga Andalaft[1,2,3,4,5,6]
Bruno Pereira Valdigem[2,3,4,5,7,8]
Gabriela Hinkelmann Berbert[2,3,4,8,9]

1. Incor HCFMUSP. São Paulo, SP, Brasil.
2. Sociedade Brasileira de Arritmias Cardíacas - SOBRAC. São Paulo, SP, Brasil.
3. Instituto Dante Pazzanese de Cardiologia. São Paulo, SP, Brasil.
4. Hospital Israelita Albert Einstein. São Paulo, SP, Brasil.
5. Hospital São Luiz Rede D'Or. São Paulo, SP, Brasil.
6. Central Brasileira de Aprimoramento Médico - GEP CBRAM. São Paulo, SP, Brasil.
7. Universidade Federal de São Paulo – UNIFESP. São Paulo, SP, Brasil.
8. Departamento de Estimulação Cardíaca Artificial - ABEC-DECA. São Paulo, SP, Brasil.
9. Hospital Nove de Julho. São Paulo, SP, Brasil.

Correspondência:
Rogério Braga Andalaft
Rua Loefgren 1304 conjunto 53
Vila Clementino. São Paulo, SP, Brasil.
CEP 04040001.
rogeriobandalaft@gmail.com

RESUMO

As cardiopatias congênitas do adulto têm os eventos arrítmicos como principal comorbidade associada na fase pós operatória. Estes variam de acordo com a cardiopatia, cirurgia realizada, evolução natural da doença e defeitos residuais. Compreender os eventos arrítmicos, a triagem clínica e as abordagens terapêuticas auxilia o profissional de saúde a definir o melhor caminho para cada paciente. Desta forma, é na interface cardiologia, cardiologia pediátrica e eletrofisiologia que o atendimento desses pacientes encontra maior dificuldade. O atendimento multidisciplinar permite aumentar as possibilidades de sucesso no tratamento. Este artigo aborda as principais arritmias e sua abordagem terapêutica direcionada ao paciente adulto com cardiopatia congênita.

Descritores: Cardiopatia Congênita; Adultos; Arritmias; Período Pós-Operatório; Síncope; Ablação, Antiarrítmicos.

ABSTRACT

Adult congenital heart disease has arrhythmic events as the main associated comorbidity in the postoperative period. Different events occur in different situations according to the heart disease, surgery performed, natural evolution of the disease and residual defects. Understand arrhythmic events, clinical screening and therapeutic approaches can help the health professional define the best approach for each patient. Thus, the interface between cardiology, pediatric cardiology and electrophysiology represents a hurdle in patient care. Multidisciplinary care increases the chances of successful treatment. This article discusses the main arrhythmias and their therapeutic approach directed to adults with congenital heart disease.

Keywords: *Congenital Heart Disease; Adult; Arrhythmia; Postoperative Period ; Syncope; Ablation, Anti-Arrhythmia Agents.*

INTRODUÇÃO

Após o processo cirúrgico a sensação de cura se instala em muitos pacientes e familiares portadores de cardiopatia congênita em fase pós operatória. Muitas vezes a calmaria pós turbulência do processo cirúrgico faz com que o paciente relaxe em seu seguimento clínico apresentando degeneração gradual do seu estado clínico. Isto pode ser gerado por perda da função miocárdica ou eventos arrítmicos que ocorrem em decorrência do quadro fibrótico oriundo das cicatrizes no território atrial e ou ventricular.[1] Estudo publicado ainda no início do século já demonstrava a maior admissão de pacientes portadores de cardiopatias congênitas na fase produtiva aos hospitais, evidenciando o impacto e a necessidade do seguimento clínico rigoroso e tratamento das complicações tardias em pacientes portadores de cardiopatia congênita na fase adulta. A perda de seguimento clínico é maior em paciente que receberam a correção de shunts intracavitários simples e portadores de TGA do que em pacientes portadores de fisiologia univentricular. No contraponto da perda do segmento e da obscuridão clínica está a frequência que fenômenos arrítmicos se estabelecem nesta faixa temporal do seguimento.[2] A Tabela 1 demonstra a frequência de eventos arrítmicos detectados com cardiopatia congênita em seguimento pós operatório tardio (adultos) durante o período de cinco anos.

Nos últimos anos tem havido um importante ganho de sobrevida nestes pacientes com expectativa de vida evoluindo de 32 anos em 2003 para 57 anos em 2007 e com certeza maior nos tempos atuais. Os eventos arrítmicos são as principais complicações do paciente com cardiopatia congênita do adulto em fase pré ou pós operatória.[2,3] Apesar de sua importância a prevalência de eventos arrítmicos na população adulta ainda é avaliada por pequenos estudos e carece de dados multicêntricos.

Assim neste artigo abordaremos alguns conceitos específicos para o rastreio, diagnóstico e tratamento dos eventos arrítmicos na idade adulta do paciente com cardiopatia congênita.

 http://dx.doi.org/10.29381/0103-8559/2023330143-51

Tabela 1. Distribuição das arritmias cardíacas de acordo com a cardiopatia congênita em adultos.

Cardiopatia	Arritmia supraventricular	Arritmia ventricular
CIA	28 (243/861)	2 (16/861)
CIV	9 (56 617)	3 (18/617)
Tetralogia de fallot	20 (159 796)	14 (115/796)
Coarctação de aorta	4 (21 547)	2 (9/547)
TGA	26 (95 362)	2 (7/362)
Síndrome de marfan	8 (23 281)	2 (6/281)
Fontan	45 (90 198)	0 (0/198)
Defeitos cianóticos	16 (58 374)	6 (22/374)
Total	18 (745 4036)	5 (193/4036)

ADAPTADA[2] EUROPEAN HEART JOURNAL 2005 26, 2325-2333 DOI: 10.1093/EURHEARTJ/EHI396.

FISIOPATOLOGIA DAS ARRITMIAS NAS CARDIOPATIAS CONGÊNITAS DO ADULTO

Os mecanismos arrítmicos podem ser classificados em automatismo, reentrada e atividade deflagrada. Para o surgimento de um evento arrítmico se torna necessário a combinação de substrato, gatilho e fatores moduladores. Os gatilhos surgem de extrassístoles ou aumentos abruptos da frequência cardíaca ou variações do tônus adrenérgico. Os fatores moduladores são decorrentes do maior estresse adrenérgico. Estes podem ser secundários eventualmente a piora da função ventricular no pós-operatório. Desta maneira, o elemento fator modulador, exerce um feedback positivo com eventos arrítmicos frequentes que por sua vez são agravados pela disfunção ventricular e agravam a mesma em um ciclo vicioso. Quanto ao substrato a própria cardiopatia congênita e as cicatrizes operatórias fornecem o obstáculo central para estabelecimento de circuitos de reentrada. O automatismo como mecanismo arrítmico no paciente adulto ocorre no contexto das arritmias atriais e fibrilação atrial que podem surgir em pacientes com dilatação atrial ou mesmo no POT de cirurgias paliativas de fisiologia univentricular (Glenn e cavopulmonar total) além de pacientes com heterotaxias. Já as arritmias desencadeadas por atividade deflagrada ocorrem secundariamente a isquemia ou processos inflamatórios e estão relacionadas a alterações na eliminação de cálcio do intra para o extracelular e influxo de sódio gerando os chamados pós potenciais tardios (mais frequentes).[4]

ESCOLHENDO OS MÉTODOS DIAGNÓSTICOS PARA PESQUISA DE ARRITMIAS CARDÍACAS

A utilização de métodos diagnósticos não invasivos é a pedra fundamental da pesquisa ou busca ativa em pacientes com cardiopatia congênita do adulto. Os eventos arrítmicos acometem pacientes em evolução natural e pacientes em fase pós-operatória na idade adulta. Para busca dos eventos e correlação clínico eletrocardiográfica podemos utilizar o eletrocardiograma e suas diversas modalidades.[5] A princípio palpitações até semanais podem ser investigadas com o Holter de 24, 48 ou 72 horas , palpitações quinzenais e arritmias assintomáticas como alguns casos de fibrilação atrial paroxística podem ser avaliadas com Holter de sete dias por exemplo. Quando as arritmias ou palpitações são desencadeadas pelo esforço físico o teste ergométrico ou mesmo o monitor de eventos sintomáticos durante a atividade desencadeante auxilia de sobremaneira o diagnóstico.[6] Atenção especial deve ser dada a utilização de ferramentas tecnológicas como o uso de smartwatch[7] e outros dispositivos como por exemplo "Alivecor" para diagnóstico preciso da correlação clinico eletrocardiográfica em eventos fugazes. Estes dispositivos tem reduzido as indicações para realização de monitorização de eventos tanto de forma externa quanto implantável em quadros não sincopais. Apesar destes métodos aumentarem a probabilidade de correlação clinico eletrocardiográfica ou mesmo desmascarar um evento arrítmico o ECG convencional de 12 derivações é fundamental para localização mais precisa de eventos arrítmicos atriais, ventriculares, vias acessórias, ritmos de escape ou mesmo bloqueios.[8]

A complementação diagnóstica com estudo eletrofisiológico e algumas vezes necessária e deve ser aplicada seguindo as diretrizes. No caso das taquiarritmias o diagnóstico eletrofisiológico pode ser seguido da ablação por radiofrequência ou mesmo crioablação na tentativa de eliminar o foco arritmogênico ou o circuito de reentrada causador da arritmia. Apesar de ainda pouco realizado em pacientes portadores de cardiopatia congênita a avaliação invasiva complementar através do estudo eletrofisiológico e ablação deve ser considerada em pacientes portadores de cardiopatia congênita do adulto em situações definidas em consensos e diretrizes.[9,10]

O PAPEL DOS MEDICAMENTOS EM PACIENTES COM ARRITMIAS E CARDIOPATIA CONGÊNITA

A presença de cardiopatia congênita com manipulação ventricular ou mesmo os pacientes com fisiologia univentricular não é rara. Existe uma ampla limitação para uso de bloqueadores de canal de sódio como a propafenona, principalmente quando haja processos cicatriciais no ventrículo.[1,9] Também os bloqueadores de canais de sódio excetuando-se os da classe Ib podem piorar a fração de ejeção e lentificar a condução intraventricular gerando ou agravando distúrbios da condução intraventricular, piorando a função direta ou indiretamente.[11]

No aporte medicamentoso, os betabloqueadores são o carro chefe do tratamento dos eventos arrítmicos principalmente entre pacientes com disfunção ventricular. Nestes casos, o uso dos betabloqueadores tem efeito benéfico sobre a função ventricular (carvedilol, succinato de metoprolol e bisoprolol).

Os bloqueadores de canais de cálcio não dihidropiridinico (verapamil e diltiazem) tem sua utilidade reservada para controle da resposta ventricular em pacientes com taquicardia atrial, flutter ou fibrilação atrial aumentando o grau de bloqueio AV. Também são uteis para tratamento de taquicardia com a participação do NAV como na taquicardia por reentrada nodal. Entretanto o uso para tratamento de taquicardias utilizando vias acessórias pode não ser benéfico, visto que há relatos que estes medicamentos facilitam a condução pelos feixes acessórios.[9] Outro aspecto interessante sobre os fármacos classe IV é sua utilização como adjuvante no

tratamento da fibrilação atrial na estratégia de controle do ritmo cardíaco após uma cardioversão ou em casos de FA, TA ou flutter atrial paroxístico.[13] Nestes casos o medicamento atua melhorando o remodelamento elétrico atrial gerado pela constante incorporação de cálcio intracelular cardíaco nestes pacientes.[4] Agentes antiarrítmicos de classe I não são recomendados para a manutenção do ritmo em pacientes adultos com arritmias atriais quando os mesmos possuem doença arterial coronariana ou disfunção sistólica moderada a grave do ventrículo. O mesmo ocorre quando há a presença de cicatrizes ventriculares. Desta forma seu uso estaria restrito às arritmias atriais em defeitos atriais simples na fase pré ou pós-operatória quando os elementos descritos acima estão ausentes.[1] Em casos selecionados o uso de fármacos antiarrítmicos classe III permite elevada segurança a curto prazo e boa eficácia para pacientes com doença cardíaca estrutural. A amiodarona modelo mais conhecido desta classe possui uma ação betabloqueadora, bloqueadora de canais de sódio e bloqueadora de canais de potássio (sua principal ação). Como efeito colateral de classe temos o prolongamento do intervalo QTc mais importante em pacientes com predisposição. Este elemento propicia o efeito pró arrítmico mais temido TDP que pode levar o paciente a morte súbita por degeneração em fibrilação ventricular. No tópico proarritmia o sotalol apresenta maiores índices pelo fato de não só prolongar o intervalo QTc como também aumentar sua dispersão propiciando o surgimento de caminhos funcionais ao estimulo elétrico.

O uso da digoxina como elemento antiarrítmico em pacientes adultos com cardiopatia congênita possuiu um papel limitado. Está resguardado a sua ação indireta aumentando o tônus vagal e consequentemente controlando a resposta ventricular como medicação adjuvante em pacientes com arritmias onde o NAV é expectador do circuito como a taquicardia, flutter ou fibrilação atrial.[13] De mesma importância está o uso de adenosina na sala de emergência em pacientes com taquicardia de complexos QR estreitos estáveis ou instáveis hemodinamicamente e nos casos de taquicardia de complexos QRS alargados monomórficas estáveis hemodinamicamente.[12]

Os efeitos da adenosina sobre o coração estão associados em última instancia ao aumento do efluxo de potássio e diminuição do influxo de cálcio que geram um estado de hiperpolarização das células. Sua ação predominante na junção atrioventricular é a mais conhecida porém não a única. Sua ação sobre o cálcio permite também interromper arritmias geradas por atividade deflagrada como algumas taquicardias atriais e taquicardias ventriculares monomórficas. Desta forma sua utilidade como descrita previamente se aplica aos algoritmos tanto de taquicardias supraventriculares como de taquicardias ventriculares, estas últimas quando de padrão monomórfico e com estabilidade hemodinâmica.[1,9,11,12] (Tabela 2)

Tabela 2. Fármacos antiarrítmicos e doses na população pediátrica e adulta, tipo de metabolismo e efeitos adversos comuns.

FARMACO	Doses Agudas EV	Dose Manutenção EV	Dose VO PED	Dose VO adulto	Ajuste Renal	Ajuste Hepático	Efeitos Adversos mais comuns
Adenosina	- 1ª dose: 0,1mg/Kg (máximo 6mg) - 2ª dose: 0,2mg/Kg (máximo 12mg)	Não	Não	Não	Não	Não	Rubor, dispneia e pressão torácica Reduzir dose se acesso central
Atropina	Criança: 0,02 mg/kg Adulto: 0,25 a 0,5 mg	Não	Não	Não	Não	Não	Não realizar em BAV com complexos QRS alargados
Diltiazem	0,25-0,35 mg/kg	Adulto – 5-15 mg/h	1 a 2 mg/kg/dia (habitual) 6mg/kg/dia (dose máxima)	30-90 mg a cada 6h 120-300 mg/d	Não	Sim	Hipotensão Não utilizar abaixo de 2 anos
Verapamil	0,1 a 0,3mg/Kg/dose	Não	4-10mg/Kg/d de 8/8horas	120 a 240 mg/d	Não	Sim	Hipotensão Não utilizar abaixo de 2 anos
Amiodarona	Crianças - 5mg/Kg Adultos: 150 a 300 mg (infundir em 1h)	Crianças 5-20mg/Kg/dia Adultos: 800 a 1600 mg/dia – habitualmente 1200 mg/dia nos primeiros dias	RN e criança: 2,5 a 5mg/Kg/d Adolescentes: 100-400mg/d	100 a 600 mg/dia	Não	Não	Hipotensão Pneumonite Tireoidopatia
Procainamida	RN: 7 a 10mg/Kg Criança e adolescente: 15mg/Kg Adulto:1g (não ultrapassar)	Crianças e adolescentes 20-80mcg/Kg/min (máximo 2g/d) Adultos: 500 a 1000 mg a cada 6 horas	Não	Não	Sim	Sim	Hipotensão Alteração do TGI

Flecainida	Não	Não	100mg/m²/d dividido em 3 doses (maiores que 6 meses) 50mg/m²/d dividido em 3 doses (menores que 6 meses) Ou 1 a 3 mg/kg/dia dividido em 3 doses (dose máxima 6 mg/kg/dia)	50-200mg a cada 12h	Não	Sim	Prolongamento intervalo QT. Desencadeamento de condições associadas aos canais de Na+ Nausea, constipação e vomito Aumento de transaminases Tornar arritmias mais frequentes
Lidocaína	1mg/kg	20 a 50 mcg/kg min (crianças e adultos) Ou 1 a 4 mg/min (adultos)	Não	Não	Não	Não	
Mexiletine	Não	Não	0,15 mg/kg dose a cada 8 horas	100 a 300 mg a cada 8 horas	Não	Sim	Nauseas, vômito, dor abdominal
Propafenona	1 a 2mg/Kg	Não	Crianças: 150 a 200mg/m²/dia - 10 a 20 mg/kg dia Adolescentes: 450 a 900mg/d	450 à 900 mg/dia	Sim	Sim	Tontura Náusea Broncoespasmo Piora da função ventricular Alargamento QRS Tornar arritmias mais lentas mas incessantes. Obs: combinar sempre com betabloq)
Flecainida	1 a 2mg/Kg	Não	RN: 2mg/Kg/d Crianças: 1 a 3mg/Kg/d Adolescentes: 100 a 400mg/d	100 à 200 mg/dia	Sim	Não	Arritmias
Atenolol	Não	Não	0,5 a 2mg/Kg/d	25-100 mg/d	Não	Não	Bloqueio AV Bradicardia Sinusal Broncoespasmo
Propranolol	Não	Não	RN:0,25mg/Kg/dose de 6/6 ou 8/8hrs Crianças: 2 a 4mg/Kg/d Adolescentes: 40 a 320mg/d	40 – 320 mg/d	Não	Não	Bloqueio AV Bradicardia Sinusal Broncoespasmo
Metoprolol	Não	Não	Crianças: 1 a 2mg/kg/d (máx 6 mg/kg/d) Adolescentes: 50 a 100mg/d	25-400 mg/d	Não	Não	Bloqueio AV Bradicardia Sinusal Broncoespasmo
Digoxina	Não	Não	RN e Crianças: 5 a 10mcg/Kg/d Adolescentes: 0,125 a 0,5mg/d	0,125 a 0,5 mg/d	Sim	Não	Cefaleia Náusea Vômitos Bloqueio AV
Sotalol	Não	Não	RN e Crianças: 30mg/m²/dose 3x/d Adolescentes: 160 a 320mg/d	120 a 320mg/d	Sim	Não	Arritmias

Adaptado de Brunton I, Parker K, Blumenthal D, Buxton I. ANTIARRHYTHMIC DRUGS In: Manual of pharmacology and Therapeutics e Magalhães LP, Guimarães ICB, Melo SL, Mateo EIP, Andalaft RB, Xavier LFR, et al. Diretriz de Arritmias Cardíacas em Crianças e Cardiopatias Congênitas SOBRAC e DCC – CP. Arq Bras Cardiol 2016; 107(1Supl.3):1-58.

CORRELAÇÃO DOS EVENTOS ARRÍTMICOS COM O QUADRO PÓS-OPERATÓRIO

Nas cardiopatias congênitas o principal mecanismo fisiopatológico é o mecanismo de reentrada. Os processos cicatriciais promovidos durante a fase pré operatória devido a hipoxia ou sobrecarga de câmaras, e o processo cicatricial fruto da atividade cirúrgica constituem o principal elemento do substrato para arritmias. A piora da função ventricular gerada pelo quadro evolutivo de defeitos residuais ou pela ação de eventos arrítmicos frequentes (taquicardiomiopatias) aumentam o estresse adrenérgico sobre o coração e constituem forte fator modulador para os eventos.[1,4] Cada tipo cirúrgico e de cardiopatia pode gerar alterações no pré e pós operatório e predispor a tipos específicos de arritmia conforme descrito na Tabela 3.

Na Tabela 4 demonstra os principais usos do tratamento farmacológico que pode ser utilizado em pacientes com cardiopatia congênita na fase adulta.

Vale ressaltar que em muitos casos o surgimento de eventos arrítmicos deteriora de forma significativa a evolução clínica do paciente.[14] Para exemplificar estes fatos tomaremos como exemplo a presença de bradicardia sinusal, ritmo juncional ou idioventricular em paciente portador de fisiologia univentricular. A presença de dissociação AV gerada pelo ritmo juncional por exemplo degenera o sincronismo atrioventricular e a prazo variável pode elevar a pressão no átrio e consequentemente a elevação da pressão pulmonar determinando piora clínica substancial. Desta forma o implante de marcapasso com estimulação atrial preferencial pode ser antecipado em casos específicos.[9,14] O mesmo acontece nas novas abordagens para correção da Anomalia de Ebstein. Como visto na Tabela 2 existe uma forte correlação entre a doença e a presença de via acessória direita. A ausência de distúrbio de condução pelo ramo direito ou mesmo a presença de palpitações taquicardicas ou sincopes nestes pacientes deve levantar a possibilidade da presença de uma via acessória manifesta ou oculta. Como após o procedimento cirúrgico algumas vezes a região onde está localizada a via acessória se torna inacessível a realização de estudo eletrofisiológico e ablação pré operatória nestes casos se justifica.[15] Esta abordagem permite que se trate o paciente, ou em caso de insucesso da ablação permite ao eletrofisiologista fornecer ao cirurgião dados importantes para eliminação da via acessória tal como sua localização precisa.

Determinar a presença de cicatriz ventricular ou disfunção ventricular permite ao médico realizar opções corretas dos fármacos antiarrítmicos para cada situação clínica. A Figura 1 demonstra como escolher de forma adequada um fármaco para tratamento de um evento arrítmico atrial.

ESCOLHENDO MEDICAÇÃO ANTIARRÍTMICA BASEADA NO TIPO DE EVENTO ARRÍTMICO

De forma geral as medicações antiarrítmicas da classe I não são utilizadas em pacientes portadores de cardiopatias congênitas. Entretanto ao se analisar as contraindicações baseadas em efeitos proarrítmicos de classe em pacientes coronarianos ou com disfunção ventricular não se deveriam incluir pacientes com função ventricular normal sem cicatrizes ventriculares onde o evento arrítmico está localizado no átrio ou na junção atrioventricular.[1,9] Utilizando este raciocínio seria possível a utilização de propafenona em pacientes no PO tardio de correção de defeitos atriais para tratamento de arritmias atriais ou ventriculares que possam surgir para nestes pacientes. Nesta linha de pensamento a utilização de fármacos classe III são amplamente disseminados para o tratamento de pacientes portadores de cardiopatias congênitas. Apesar do bônus da baixa interferência sobre o sistema de condução e a função ventricular o uso de fármacos classe III

Tabela 3. Propensão à eventos arritmicos em cardiopatias congênitas no adulto.

	Prevalência na população cardiopatia congênita %	TA	FA	Wpw trav	Arritmia ventricular	DNS	Bloqueio av	Dissincronia e icfer
PCA	6-8							
Estenose pulmonar	6-8							
CIV	30-32							
CIA OS	8-10							
Coarctação aorta	5-7							
Cia os grande	3-5							
Estenose aórtica	3-5							
Anomalia de ebstein	0,5-1,5							
Tetralogia de fallot	8-10							
Cia ostium primum	2-3							
Truncus arteriosus	1,5-2							
Dupla via de saída de vd	1,5-2							
D-TGA	6-7							
L-TGA	1-2							
Shce	3-4							
Heterotaxia + ventrículo único	7-10							

Relação aproximada entre cardiopatias e eventos arrítmicos durante a evolução clínica. A intensidade das células marca sua prevalência. Branca mínima probabilidade, azul claro baixa probabilidade, azul médio média probabilidade, azul escuro alta probabilidade. PCA – persistência do canal arterial, CIV- comunicação interventricular, CIA OS – comunicação interatrial ostium secundum, TGA – transposição de grandes artérias, VD – ventrículo direito. Verde – cardiopatias simples, amarelo cardiopatias moderadas e vermelho cardiopatias complexas. Adaptado de Khairy P et al (Heart Rhythm 2014;11:e102–e165).

Tabela 4. Relação entre cardiopatia e principais formas de tratamento antiarrítmico.

Cardiopatia	Fase pre operatoria	Fase pos operatoria	Mecanismo de arritmia	Medidas antiarritmicos principais	Medidas adjuvantes
Cia	Taquicardia atrial e flutter atrial	Taquicardia atrial, flutter atrial, disfunção do nó sinusal, bavt (raro)	*Reentrada anatômica *Lesão do sitema de condução pelo processo cirurgico	Nas taquiarritmias (amiodarona, sotalol ou propafenona) Ablação por radiofrequencia ou crioablação	Uso de betabloqueadores, bcc não dihidropiridinicos, magnesio Anticoagulação se fa ou fla a depender do chadsvasc
Anomalia de ebstein	Wpw (taquicardias ortodromicas, antidromicas e fa pre excitada) Taquicardia atrial Fibrilação atrial e flutter atrial	*Taquicardia atrial Flutter atrial *Taquicardia por reentrada av para pacientes que não realizaram ablação previa	Reentrada na maioria das ocasioes	Amiodarona Sotalol Ablação do circuito de fla ou fa Ablação da ta Raramente sucesso da ablação em via acessoria após correção cirurgica	Betabloquedosres (metoprolol, carvedilol, bisoprolol), Sulfato de magnesio se função renal normal, Anticoagulação se fa ou fla a depender do chadsvasc
Isomerismo atrial direito	*Taquicardias por macrorrentrada av (nó a nó) funcionando como vias acessórias *Taquicardia atrial e fa ou fla a depender da dilatação atrial	*Disfunção do nó sinusal no po de correções univentriculares *Taquicardias – as mesmas do pré-operatório	*Lesão direta do nó sinusal *Reentrada para as taquiarritmias	Amiodarona, sotalol *Propafenona apenas para queles sem disfunção ou manipulação ventricular (cicatrizes) *Ablação necessita de grande suporte tecnico nas correções univentriculares	Betabloquedosres (metoprolol, carvedilol, bisoprolol) Sulfato de magnesio se função reanl ok Anticoagulação se fa ou fla se o paciente já não estiver anticoagulado devido a correção univentricular
Isomerismo atrial esquerdo	*Bradicardia devido a ausência do nó sinusal *Ritmo atrial ectópico *Taquicardia atrial e fa ou fla a depender da dilatação atrial	*Acentuação da bradicardia *Taquicardia atrial e fa ou fla que podem se manifestar como reflexo da bradicardia (bradicardia predispondo a taquicardia) Síndrome bradi taqui	*Automatismo deficiente no caso das bradicardias *Reentrada intra atrial no caso de taquicardia atrial fa e fla	*Marcapasso no caso das bradicardias *Cilostazol ainda em nível experimental *Amiodarona ou sotalol no caso das taquicardias *Ablação necessita de grande suporte tecnico nas correções univentriculares Obs: em casos de corações biventriculares ablação abordagem somente pela cava superior	Betabloquedosres (metoprolol, carvedilol, bisoprolol), Sulfato de magnesio se função renal normal, Anticoagulação se fa ou fla se o paciente já não estiver anticoagulado devido a correção univentricular Suporte de marcapasso
Tetralogia de fallot	*Arritmias ventriculares Por sobrecarga ventricular direita e hipoxemia	*Arritmias ventriculares, taquicardia ventricular, fibrilação ventricular e morte súbita devido a cicatrizes cirurgicas	*Automatismo ou atividade deflagrada na fase pré operatoria *Reentrada anatômica na fase pós-operatória	*Tratamento clínico: amiodarona combinada ou não ao betabloqueador *Tratamento com ablação: construção das linhas de bloqueios nos istmos *Implante de cdi para pacientes de alto risco – ver informação ao lado	Avaliar para determinar o risco de morte súbita: Fatores de risco Alargamento do complexo qrs acima de 180 ms Cirurgia paliativa prévia Ventriculotomia Taquicardia ventricular não sustentada Indutibilidade de arritmias ventriculares sustentadas no eef Disfunção ventricular esquerda
Ltga	*Bloqueios atrioventriculares de padrão nodal *Arritmias ventriculares pela disfunção do vd *Taquicardia atrial, fla e fa devido a dilatação atrial e defeitos atriais associados	*No po de duplo switch arritmias atriais pelos retalhos atriais do senning – mesma alteração para d tga com senning *Arritmias ventriculares devido a intercorrencias perioperatórias devido à transposição cirurgica das coronárias *Bloqueios nodais	*Reentrada para arritmias atriais e ventriculares . De maneira geral secundárias as cicatrizes cirurgicas no atrio e *pela disfunção ventricular do vd nos casos de correção tardia ou evolução natural *Distensão do sistema de condução - bloqueios	*Tratamento clínico: amiodarona combinada ou não ao betabloqueador *Ablação grande suporte tecnologico (ecocardiografia, radioscopia e mapeamento eletroanatômico) *Marcapasso para casos de bloqueio av avançado ou total	*Tratamento da ic e eventual uso de sulfato de magnesio como adjuvante para arritmias atriais

Adaptado[17] de Andalaft Arritmias cardíacas na infância . Condutas terapêuticas do Instituto Dante Pazzanese de Cardiologia. São Paulo, Atheneu, 2 ed; 2014..2 ed.: ATHENEU, 2014, v.1, p. 1221-1248.

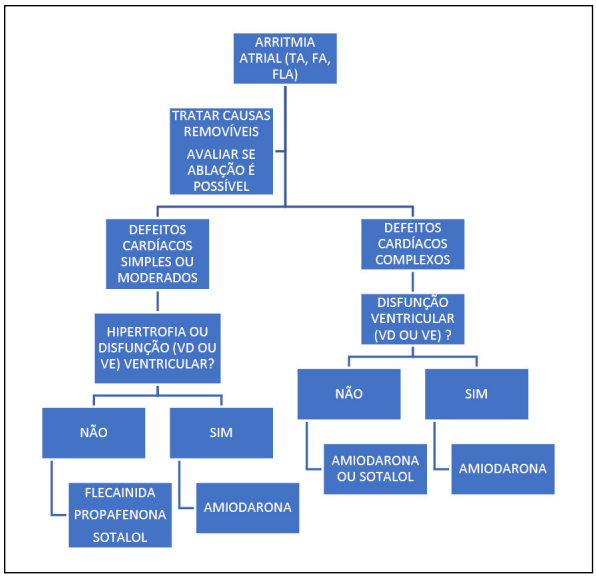

Figura 1. Esquema de escolha de fármacos na população com cardiopatia congênita. Eur H Jorunal. 2005;26(21):2325-33.

possuem efeitos proarrítmicos associados ao prolongamento do intervalo QTc. No caso da amiodarona possui também efeitos colaterais extra cardíacos associados ao seu uso por longa duração, o que ocorreria em pacientes jovens em fase pós operatória tardia.[1,9,11,14,16]

A utilização de betabloqueadores e bloqueadores de canais de calcio não dihidropiridinico(BCCND) em pacientes com cardiopatia congênita estão relacionados a necessidade de se lentificar o nó sinusal ou aumentar o grau de bloqueio do nó atrioventricular. Entretanto devemos analisar estas duas classes de fármacos de forma diferente. Os betabloqueadores podem ser usados quando se tem por intenção bloquear ou diminuir o estresse adrenérgico sobre o coração. Diferentemente dos bloqueadores de canais de Ca++ os betabloqueadores como carvedilol, succinato de metoprolol e bisoprolol podem ser utilizados em paciente com disfunção ventricular. O uso destes medicamentos tem sua melhor ação antiarrítmica em mecanismos de atividade deflagrada e em arritmias onde o nó AV faz parte do circuito como nas taquicardias por reentrada nodal e nas vias acessórias. Atenção especial deve ser dada ao uso destes medicamentos em vias acessórias bidirecionais (Síndrome de Wolff Parkinson White). No tratamento do WPW o uso de betabloqueadores é um adjuvante ao tratamento visto evitar as taquicardias ortodrômicas, parte das antidrômicas, mas não prevenir a fibrilação atrial pré excitada (principal causa de morte súbita nestes pacientes). Quanto ao uso dos BCCND há contraindicação relativa pela possibilidade de facilitar a condução pela via acessória tornado as arritmias incessantes.[9,11,17]

Os efeitos da adenosina sobre o coração estão associados em última instancia ao aumento do efluxo de potássio e diminuição do influxo de cálcio que geram um estado de hiperpolarização das células. Sua ação predominante na junção atrioventricular é a mais conhecida, porém não a única.[18] Sua ação sobre o cálcio permite também interromper arritmias geradas por atividade deflagrada como alguma taquicardias atriais e taquicardias ventriculares monomórficas. Desta forma sua utilidade como descrita previamente se aplica aos algoritmos tanto de taquicardias supraventriculares como de taquicardias ventriculares, estas últimas quando de padrão monomórfico e com estabilidade hemodinâmica.[12]

TRATAMENTO INVASIVO DAS ARRITMIAS NO ADULTO

Devido ao grande polimorfismo das variantes anatômicas nas cardiopatias congênitas é fundamental que o eletrofisiologista esteja habituado à anatomia do paciente e possíveis variações. Outro aspecto importante está na necessidade quase imperativa da associação de métodos de imagem e navegação para que se aumente a taxa de sucesso dos procedimentos.

Também devemos avaliar qual será a via de acesso ao coração visto que pacientes com fisiologia univentricular não possuem acesso venoso fácil ao coração e a punção trans tubo/túnel muitas vezes não é possível e a fenestração nem sempre está aberta. Ainda para abordagem das câmaras atriais a presença de fechamento de comunicação interatrial com prótese ou patch podem constituir um obstáculo ao acesso do átrio esquerdo. Entretanto podemos avaliar que a indicação precisa da ablação por radiofrequência ou crioablação pode modificar o curso evolutivo da doença.

De forma geral as indicações classe I para ablação por radiofrequência estão relacionadas a pacientes sintomáticos ou refratários ao tratamento medicamentoso com TPSV por via acessória ou duplo NAV (isomerismo direito) e aos pacientes portadores de Anomalia de Ebstein e vias acessórias.[1,15] A utilização de mapeamento eletroanatômico está indicada aos pacientes com anatomia complexa e em fase de pós operatório.[1]

Pacientes com taquicardia por reentrada nodal e portadores de fibrilação atrial refrataria ao tratamento medicamentoso recebem indicação IIa.[1]A realização do estudo eletrofisiológico de rotina pré-operatória, principalmente em pacientes sintomáticos parece razoável (IIb nível de evidência B) [1]

Para arritmias ventriculares a abordagem deve ser realizada para arritmias monomórficas e refratárias, nas tempestades elétricas ou em choques apropriados do CDI.[1,9,23] O mesmo pode ocorrer para extrassístoles ventriculares frequentes com taquicardiomiopatias refratárias ao tratamento medicamentoso.

Nos pacientes portadores de tetralogia de Fallot a abordagem das cicatrizes construindo-se linhas de bloqueio entre estruturas inertes pode reduzir de forma significativa os eventos e em pacientes com CDI o número de terapias. Pacientes com Tetralogia de Fallot e fatores de risco podem apresentar como primeira manifestação clínica no PO tardio a presença de arritmia ventricular grave e eventos súbitos.[1,14,19,23] A Figura 2 demonstra as linhas de abordagem do paciente com arritmia ventricular no PO tardio de correção de tetralogia de Fallot.

A mesma complexidade de abordagem se oferece aos pacientes portadores de correção atrial para D-TGA. Estes pacientes possuem o VD sistêmico e a evolução para arritmias atriais como Flutter atrial muitas vezes acelera a degeneração ventricular. Apesar da complexidade das modificações atriais muitas vezes o circuito de um Flutter atrial se localiza sobre o istmo cavotricuspídeo.[24] A Figura 3 demonstra a interação entre métodos diagnósticos com o intuito de melhorar os resultados da ablação.

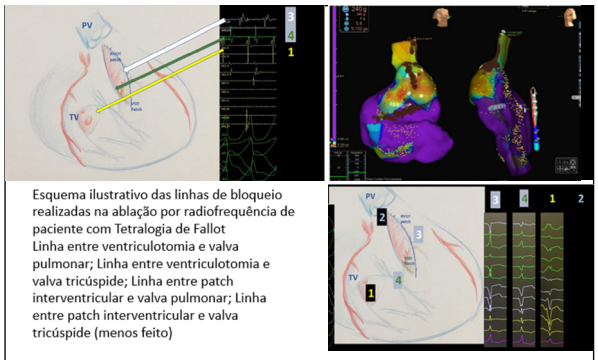

Adaptado20 VALDIGEM B, MOREIRA, D A R; ANDALAFT, R.; SANTANA, MV; SIERRA-REYES, CA; MIZZACCI, C; Successful Treatment of Ventricular Arrhythmia in Tetralogy of Fallot Repair Using Catheter Ablation DOI: 10.21470/1678-9741-2017-0186 e Linha entre ventriculotomia e valva pulmonar; Linha entre ventriculotomia e valva tricúspide; Linha entre patch interventricular e valva pulmonar; Linha entre patch interventricular e valva tricúspide (menos feito)

Figura 2. Esquema ilustrativo das linhas de bloqueio realizadas na ablação por radiofrequência de paciente com Tetralogia de Fallot.

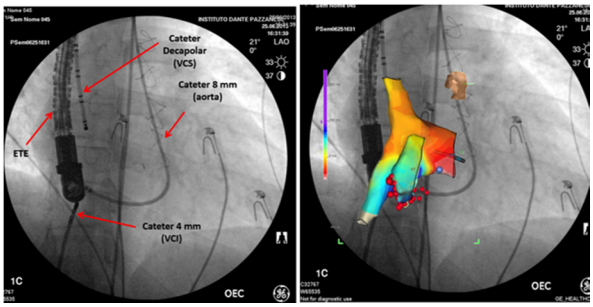

Figura 3. Abordagem de Flutter atrial em paciente com Senning - acervo pessoal Rogério Andalaft.

CONSIDERAÇÕES ESPECIAIS INDICAÇÃO DE DISPOSITIVOS IMPLANTÁVEIS

De forma geral a indicação de marcapasso ou desfibriladores não difere de forma substancial dos pacientes não portadores de cardiopatia congênita. Entretanto ressaltaremos algumas diferenças que podem ter implicação clínica para estes pacientes.

Quanto a indicação de terapia de ressincronização apesar das indicações passarem pela função ventricular da câmara esquerda associada a presença de dissincronia realizada pelo BRE. Pacientes portadores de ventrículo direito sistêmico com BRD espontâneo ou sobre estimulação por marcapasso convencional maior que 150 ms, FEVD menor ou igual 35% em classe funcional II a IV não terminal podem receber terapia de ressincronização cardíaca com indicação IIa. O mesmo ocorre em pacientes com mesmas condições exceto pelo QRS estreito que receberão marcapasso com possibilidade de estimulação ventricular superior a 40%.[1]A terapia de ressincronização associada a terapia médica otimizada pode ser utilizada de forma adjuvante no tratamento da ICFEr. Em casos ainda esporádicos na literatura sua utilização em corações univentriculares com intensa dissincronia pode aumentar a sobrevida e postergar o transplante cardíaco.[22]

CONSIDERAÇÕES FINAIS

Compreender os eventos arrítmicos e as cardiopatias congênitas envolve sempre a abordagem multidisciplinar (cardiologista pediátrico, eletrofisiologista pediátrico ou de adulto e cirurgião cardíaco). Entretanto nos últimos anos o constante aprimoramento no tema nos trouxe documentos de orientação e constante crescimento de profissionais especializados e da ciência. Sem sombra de dúvida este aprimoramento melhorou a morbi-mortalidade e a qualidade de vida destes pacientes. O implemento tecnológico aliado ao conhecimento crescente sem duvida nos propiciou a oportunidade de tratar de forma mais precoce, mais eficaz e menos invasiva. Estes elementos só podem perpetuar a melhora de nossos pacientes.

CONFLITOS DE INTERESSE

Os autores declaram não possuir conflitos de interesse na realização deste trabalho.

REFERÊNCIAS

1. Khairy P, Van Hare G, Balaji S, Berul C, Cecchin F, Cohen M, et al. PACES/HRS Expert Consensus Statement on the Recognition and Management of Arrhythmias in Adult Congenital Heart DiseaseHeart Rhythm. 2014;11(10):e102-65. doi: 10.1016/j.hrthm.2014.05.009.
2. Engelfriet P, Boersma E, Oechslin E, Tijssen J, Gatzoulis MA, Thilén U, et al. The spectrum of adult congenital heart disease in Europe: morbidity and mortality in a 5 year follow-up period: The Euro Heart Survey on adult congenital heart disease. Eur Heart J. 2005;26(21):2325-33. https://doi.org/10.1093/eurheartj/ehi396.
3. Van derBom T, Zomer AC, Zwinderman AH, MeijboomFJ, Bouma BJ, Mulder BJ. The changing epidemiology of congenital heart disease. Nat Ver Cardiol. 2011;8(1):50-60.
4. Moreira DA, Habib R, Andalaft R. Mecanismos eletrofisilógicos das arritmias cardíacas. In: Armaganijan D, Timerman A. Farmacologia Cardiovascular com suas aplicações terapêuticas. Rio de Janeiro: Atheneu; 2013. p. 275-91.
5. França FFAC, Andalaft R. Eletrocardiologia: eletrocardiograma de repouso e ambulatorial. In. Timerman A, Bertolami M, Ferreira JFM. Manual de Cardiologia. São Paulo: Atheneu; 2012. p. 711-58.
6. Andalaft R. Utilização dos métodos não invasivos em diagnósticos das arritmias na infância. Relampa. 2012; 25(1):20-31.
7. Striepe S, Michaelis A, Markel F, Kalden P, Loffelbein F, Bollmann A, et al. Use of the Apple Watch iECG in adult congenital heart disease patients. Indian Pacing Electrophysiol J. 2022;22(3):131-6.
8. Andalaft R, Lopez A, Habib R. Arritmias no pós-operatório de cardiopatias congênitas: diagnóstico e evolução a curto prazo. Rev Soc Cardiol Estado de São Paulo. 2007;17(2):67.
9. Magalhães LP, Guimarães ICB, Melo SL, Mateo EIP, Andalaft RB, Xavier LFR, et al. Diretriz de Arritmias Cardíacas em Crianças e Cardiopatias Congênitas SOBRAC e DCC – CP. Arq Bras Cardiol. 2016;107(1 Suppl 3):1-58.
10. Brunton I, Parker K, Blumenthal D, Buxton I. Antiarrhythmic Drugs. In: Brunton L, Hilal-Dandan R. Manual of pharmacology and Therapeutics. McGraw-Hill Medical; 2014; (34):580-605.
11. Guimarães H, Andalaft R, Carvalho PR, Costa FA, Correa DC, Caldeira P, et al. Suporte Avançado de Vida em Pediatria. American Heart Association; 2017.
12. Trindade PHDM, Andalaft RB. Fibrilação atrial e Flutter atrial / Atrial

fibrillation and atrial flutter. In: Santos ES; Trindade PHDM, Moreira HG. Tratado Dante Pazzanese de emergências cardiovasculares. São Paulo: Atheneu; 2016. p. 551-91.

13. Baumgartner H, De Backer J, Babu-Narayan SV, Budts W, Chessa M, Diller GP, et al. 2020 ESC Guidelines for the management of adult congenital heart disease. Eur Heart J. 2021;42(6):563-645.
14. Wackel P, Cannon B, Dearani J, Sessions K, Holst K, Johnson J, et al. Arrhythmia after cone repair for Ebstein anomaly: The Mayo Clinic experience in 143 young patients. Congenit Heart Dis. 2018;13(1):26-30. https://doi.org/10.1111/chd.12566
15. Valdigem BP, Andalaft RB. Arritmias ventriculares In: Timerman A, Feldman A, Gun C, eds. A cardiologia para formação do especialista. São Paulo: Editora dos Editores Eireli; 2021. p. 829-38.
16. Andalaft RB. Arritmias cardíacas na infância / Cardiac arrhythmias in childhood. In: Timerman A, Sousa AGMR, Fragata F, Abilio A, Armaganijan D, Bertolami MC, et al. Condutas terapêuticas do Instituto Dante Pazzanese de Cardiologia. 2da ed. São Paulo: Atheneu; 2014. p. 1221-48.
17. Andalaft RB, Ragognete RG, Mallmann N. Taquicardias supraventriculares na sala de emergência / Supraventricular tachycardias in the emergency room. In: Santos ES, Trindade PHDM, Moreira HG. Tratado Dante Pazzanese de emergências cardiovasculares. São Paulo: Atheneu; 2016. p. 525-49.
18. Sinhorini ERA, Fonseca JR, Dantas JCD, Senhorini KKM, Andalaft RB, Valdigem BP. Estratificação de risco clínico e invasivo de morte súbita em pacientes com tetralogia de Fallot / Stratification of clinical and invasive risk of sudden death in patients with tetralogy of Fallot. In: Souza AGMR, Abizaid ACLS, Amato VL, Meneghelo RS, Sousa JEMR. Nova série monografias: Dante Pazzanese Fundação Adib Jatene. Rio de Janeiro: Elsevier; 2016. p. 321-403.
19. Valdigem B, Moreira DAR, Andalaft R, Santana MV, Sierra-Reyes CA, Mizzacci C. Successful Treatment of Ventricular Arrhythmia in Tetralogy of Fallot Repair Using Catheter Ablation. Braz J Cardiovasc Surg. 2018;33(4):418-23.
20. Andalaft RB, Valdigem BP, Silva NJC, Moreira DAR, Makdisse MP, Gimenez SC, et al. Abordagem Retro Aórtica Para Ablação De Flutter Atrial Em Pacientes Com Senning: Descrição Da Técnica Em Pacientes Com Disfunção Ventricular. Arq Bras Cardiol. 2016;107:66.
21. Andalaft RB, Valdigem BP, Silva NJC, Almeida C, Pedra SR, Gimenez SC, et al. Terapia de Ressincronização Cardíaca como Adjuvante no Tratamento da Insuficiência Cardíaca em Pacientes com Cardiopatia Congênita. Arq Bras Cardiol.2018;111(3 supl.1):65.
22. Andalaft R. Arritmias Cardíacas em Crianças e Adolescentes. In: Jatene I, Freitas E. Como Tratar - Vol. 4 Cardiologia Pediátrica e Cardiogeriatria. Manole; 2010.
23. Andalaft RB, Valdigem BP, Moreira DAR, Khader HM, Saboya PV, Melo Neto J, et al. Tratamento por cateter do flutter atrial no pós operatório tardio de cirurgia de senning: descrição de duas abordagens distintas utilizando radiofrequência. Arq Bras Cardiol. 2014;103:7.

Revista da
SOCESP
Sociedade de Cardiologia do Estado de São Paulo

CARDIOPATIA CONGÊNITA NO ADULTO: "TRANSPLANTE CARDÍACO: INDICAÇÕES, LIMITAÇÕES E DESAFIOS"

CONGENITAL HEART DISEASE IN ADULTS: "HEART TRANSPLANTATION: INDICATIONS, LIMITATIONS AND CHALLENGES"

Estela Azeka[1]
Raquel Dornelas Marques [2]
Raul Arrieta[2]
Adailson Siqueira[2]
Marcelo Jatene[2]

1. Universidade de São Paulo. Faculdade de Medicina da FAMUSP. São Paulo, SP, Brasil.
2. InCor HCFMUSP. São Paulo, SP, Brasil.

Correspondência:
Profa. Dra. Estela Azeka. Av. José Jnarelli,199 conjunto 45, 4 andar. Caxingui. CEP: 5615000. São Paulo, SP, Brasil.

RESUMO

A insuficiência cardíaca é definida como síndrome clínica caracterizada por sintomas de intolerância aos exercícios na presença de anomalias estruturais e/ou funcionais do coração. Em adultos com cardiopatia congênita, ocorre como expressão das complicações e sequelas mesmo naqueles que foram submetidos a procedimentos cirúrgicos. O transplante cardíaco tem sido indicado em pacientes portadores de cardiopatias congênitas complexas refratárias a terapêutica convencional e após procedimentos cirúrgicos paliativos. Neste artigo, serão revistos a indicação de transplante, limitações e desafios nos adultos com cardiopatia congênita.

Descritores: Transplante Cardíaco; Cardiopatia Congênita; Adulto

ABSTRACT

Heart failure is defined as a clinical syndrome characterized by symptoms of exercise intolerance in the presence of structural and/or functional anomalies of the heart. In adults with congenital heart disease, it occurs as an expression of complications and sequelae even in those who have undergone surgical procedures. Heart transplantation has been indicated for these patients with complex congenital heart disease refractory to conventional therapy and after palliative surgical procedures. In this article, indication for transplantation, limitations and challenges in adults with congenital heart disease will be reviewed.

Descriptors: *Heart Transplantation; Congenital Heart Disease; Adult*

INTRODUÇÃO

A insuficiência cardíaca (IC) está associada com aumento da morbidade e da mortalidade, constituindo na principal causa de mortalidade em adultos com cardiopatia congênita.[1]Atualmente, nove em cada 10 recém-nascidos com cardiopatia congênita podem sobreviver até a idade adulta, em decorrência dos avanços no cuidado destes pacientes. A expectativa de sobrevida pode chegar a 88% das crianças que nascem com cardiopatia congênita e que sobrevivem até a idade adulta. No entanto, esta população pode apresentar na sua evolução morbidades como insuficiência cardíaca, hipertensão pulmonar, distúrbios psicológicos como ansiedade e depressão, disfunção valvares, arritmias, endocardite, necessidade de novas intervenções e acidente vascular cerebral.[2] O transplante cardíaco é indicado nos pacientes que evoluem com disfunção ventricular e refratária ao tratamento medicamentoso.

Estudo realizado pela PHTS e *Cardiac Transplant Research Database* (CTRD) [3,4] refere que pacientes portadores de ventrículo único estão entre as indicações mais freqüentes de transplante cardíaco em 36% do total da analise realizada. O transplante cardíaco é indicado em geral nos pacientes que evoluem com disfunção ventricular e refratária ao tratamento medicamentoso e ocorre entre 20 a 40 anos de idade.

A cirurgia de Fontan representa grande avanço na cardiologia pediátrica, pois possibilita sobrevida dos pacientes com cardiopatia complexa e ventrículo único.[5] Estudo epidemiológico realizado em Quebec em 2010, revela que ventrículo único constituía-se em 58% da população adulta.[6] No período de 1989 a 2011, o número de pacientes portadores de Fontan aumentou em quatro vezes segundo o programa de doenças cardíacas congênitas do adulto de Toronto.[6] No entanto, a circulação da cirurgia de Fontan apresenta limitações ao longo prazo. Estes pacientes podem evoluir com falência da circulação do Fontan ("Fontan falido"/FCF) e necessidade de transplante cardíaco.

As interligações da circulação do Fontan podem afetar o melhor momento de indicação e listagem para o transplante e ter impacto na sobrevida após o transplante. Pacientes com falência na circulação do Fontan desenvolvem aumento da pressão venosa central e pressão capilar pulmonar com diminuição da resistência vascular sistêmica e índice cardíaco normal. Na circulação do Fontan, a capacidade de aumento do débito cardíaco é limitada. Do ponto de vista fisiopatológico, ocorre aumento da pressão pós-sinusoidal na veia cava inferior levando a fibrose hepática e aumento da pressão portal com a diminuição do fluxo renal por vasoconstricção, retenção de sódio e água, edema e ascite.[5]

A IC pode progredir levando a quadros que necessitam de suporte ventilatório, drogas vasoativas e assistência circulatória mecânica e ventrículo artificial. No entanto, paciente portador de Fontan pode evoluir com falência da circulação do Fontan (FCF) e função ventricular preservada (FVP) e apresentar na evolução complicações como enteropatia perdedora de proteína, cirrose hepática, risco de morte súbita sendo portanto potenciais candidatos ao transplante cardíaco. Pacientes portadores de Fontan com doença hepática podem necessitar de transplante duplo cardíaco e hepático dependendo da presença de cirrose hepática avaliada por métodos de imagem e biopsia.[5,7]

As principais indicações de transplante nos adultos com cardiopatia congênita são ventrículo único, transposição das grandes artérias, tetralogia de Fallot e pacientes submetidos à correção cirugica e que evoluíram com disfunção ventricular.[8-13] No momento em que o paciente é encaminhado para o transplante, deve-se avaliar o estado clínico do paciente, lesões residuais, insuficiência de valvas atrioventriculares, presença de colaterais, insuficiência renal, insuficiência hepática, painel imunológico com percentagem de anticorpos que levam a sensibilização (<10%), obesidade, diabetes e grau de caquexia. Os pacientes candidatos a transplante devem ser avaliados no momento da indicação com exames cardiológicos e laboratoriais complementares conforme Tabelas 1 e 2 e na Figura 1.[14] Pacientes com consumo de oxigênio máximo (VO2) <14 cc/kg/min e 50 a 55% do valor predito para idade são pacientes potenciais candidatos a avaliação para transplante pois a sobrevida é baixa em um ano.[15-19] Pacientes portadores de Fontan e que tenham evoluído com enteropatia perdedora de proteína, bronquite plástica e ascite são candidatos a avaliação do ducto torácico e linfografia para avaliar o sistema linfático.

A avaliação deve conter parecer da equipe multidisciplinar (psicologia, serviço social, nutricionista, enfermeira, fisioterapeuta) que irá também promover o cuidado assistencial.[20]

LIMITAÇÕES

O paciente adulto portador de cardiopatia congênita pode apresentar co-morbidades comuns a população adulta como obesidade, hipertensão arterial sistêmica, dislipidemia além das complicações da própria cardiopatia como hipertensão pulmonar, policitemia, acidente vascular cerebral e arritmias. No caso de pacientes portadores de Fontan, podem apresentar enteropatia perdedora de proteína, cianose, circulação colateral, insuficiência hepática, caquexia. As co-morbidades podem chegar a contra-indicar o transplante cardíaco isolado ou o paciente necessitar de transplante duplo (cardíaco e renal; cardíaco e hepático).

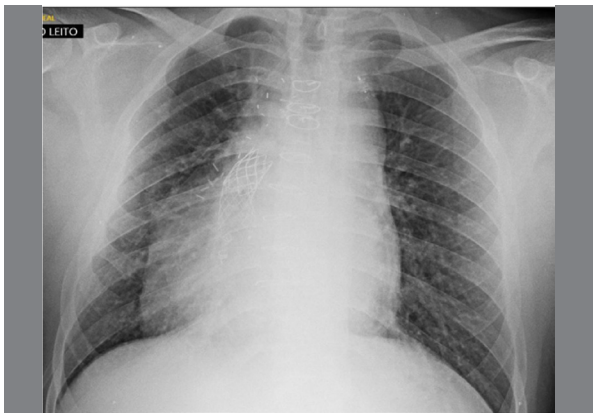

Figura 1. Radiografia de tórax: dextrocardia de paciente 28 anos portador de pós-operatório de Fontan.

Tabela 1. Métodos diagnósticos de avaliação do paciente candidato a transplante.

Radiografia de tórax
Eletrocardiograma/holter
Ecocardiograma com Doppler colorido
Ressonância magnética
Angiotomografia
Ergoespirometria
Linfografia
Cateterismo cardíaco

Tabela 2. Exames laboratoriais a serem avaliados no momento de indicação do transplante cardíaco.

Tipagem sangüínea
Painel imunológico
BNP/pro-BNP
Função hepática (enzimas hepáticas, billirubinas, fosfatase alcalina, proteína total, albumina)
Elastografia
MELD-XI escore
Coagulograma
Uréia /creatinina
Eletrólitos (Calcio, Magnésio)
Alfa-fetoproteina
Alfa1- antitripsina fecal no caso de enteropatia perdedora de proteínas
Vitamina D, Calcio, paratormonio
Hemograma completo
Pcr
Imunoglobulinas
Colesterol total e frações
Glicose e hemoglobina glicada
Perfil de ferro em pacientes com cianose
Sorologias HIV, Hepatite B e C, Chagas, Sifilis, Toxoplasmose, Citomegalovirus (CMV), Epstein-baar (EBV)
PCR para CMV e EBV

DESAFIOS

As principais complicações pós transplante são: hemorragia, disfunção do enxerto, tempo de isquemia prolongado, cirurgias prévias tecnicamente de difícil dissecção, cirurgia de Fontan prévia, vasoplegia, doador e receptor idosos e complexidade da cardiopatia como situs inversus com necessidade de re-direcionamento dos vasos.

CONCLUSÕES

O transplante cardíaco constitui-se em opção terapêutica aos pacientes adultos com cardiopatia congênita, no entanto trata-se de terapêutica que necessita ser realizado com equipe multidisciplinar especializada para a melhora da sobrevida e qualidade de vida desta população.

CONFLITOS DE INTERESSE

Os autores declaram não possuir conflitos de interesse na realização deste trabalho.

REFERÊNCIAS

1. Grutter G, Trezzi M, Parisi F. Heart Transplantation in Adultwith Congenital Heart Disease. ISHLT Monograph Series. Pediatric Heart Transplantation. 2019;13:357-71.
2. CardioSmart – American College of Cardiology. Congenital Heart Defects – Infographic. 2023. Available at: http://www.cardiosmart.org/CHD.
3. Hsu D, Lamour JM, Canter C. Heart diseases leading to pediatric heart transplantation: cardomyopathies and congenital heart disease. ISHLT Monograph Series. Pediatric Heart Transplantation. 2007;2:1-17.
4. Lamour JM, Kanter KR, Naftel DC, Chrisant MR, Morrow WR, Clemson BS, et al. The effect of age, diagnosis and previous surgery in 488 children and adults who undergo heart transplantation for congenital heart disease. J Am Coll Cardiol. 2009;54(2):160-5 .
5. Dipchand A, Honjo O, Alonso-Gonzalez R, McDonald M, Roche SL. Heart transplant indications, considerations, and outcomes in Fontan Paitents: age-related nuances, transplant listing, and disease-specific indications. Can J Cardiol. 2022;38(7):1072-85.
6. Greurmann M, Tobler D, Kovacs AH, Greutmann-Yantiri M, Greutmann-Yantiri M, Held L, et al. Increasing mortality burden among adults with congenital heart disease. Congenit Heart Dis. 2015;10(2):117-27.
7. Smit-Fun VM, Buhre WF. Heart failure in adult with congenital heart disease. Anesthesiology Clin. 2019,37(4):751-68.
8. Opina AD, Franklin W. Management of Heart Failure in adult with congenital heart disease. Prog Cardiovasc Dis. 2018;61(3-4):308-13.
9. Van der Linde D, Konings EEM, Slager MA, Witsenburg M, Helbing WA, Takkenberg JJ, et al. Birth prevalence of congenital heart disease worldwide. J Am Coll Cardiol. 2011;58(21):2241-7.
10. Stout KK, Daniels CJ, Aboulhosn JÁ, Bozkurt B, Broberg CS, Colman JM, et al. 2018 AHA/ACC Guideline for the management of adults with congenital heart disease: A Report of the American College of Cardiology/American Heart Association Task Force on Clinical Practice Guidelines. Circulation 2019;139:e698-800.
11. Krieger EV, Valente AM. Heart failure as consequence of congenital heart disease. In: Felker GM, Mann DL. Heart Failure: A companion to Braunwald's Heart disease. 4th ed. Philadelphia: Elsevier; 2020. p. 363-76.
12. Verheugt CL, Uiterwaal CSPM, van der Velde ET, Meijboom FJ, Pieper PG, van Dijk AP, et al. Mortality in adult congenital heart disease. Eur Heart J. 2010;31(10):1220-9.
13. Dimopoulos K, Giannakoulas G, Gatzoulis MA. Heart Failure in Adults with Congenital Heart Disease. In: Heart Failure in Congenital Heart Disease. Ed. Shaddy RE; 2011. p. 43-59.
14. Azeka E, Jatene MB, Jatene IB, Horowitz ES, Branco KC, Souza Neto JD, et al. [I Guidelines of heart failure and heart transplantation in the fetus, in children and adults with congenital cardiopathy, The Brazilian Society of Cardiology]. Arq Bras Cardiol. 2014;103(6 Suppl 2):1-126.
15. Baumgartner H, DeBacker J, Babu-Narayan SV, Budts W, Chessa M, Diller GP, et al. 2020 ESC Guidelines for the management ofadult congenital heart disease. Eur Heart J. 2021;42(6):563-645.
16. Dinardi LFL, Devido M, Pereira T, Romano GL, Zorzanelli L, Thomaz AM, et al. Congenital heartdisease in adults – a new profile inspires a new paradigm. J Am Coll Cardiol. 2021;77(18 Suppl 1):2760.
17. Hebson CL, McCabe NM, Elder RW, Mahle WT, McConnel M, Kogon BE, et al. Hemodynamic phenotype of the failingFontan in na adult population. Am J Cardiol. 2013;112(12):1943-7.
18. Couperus LE, Vliegen HW, Zandstra TE, Kiès P, Jongbloed MRM, Holman ER, et al. Long-term outcome after atrial correction for transposition of the great arteries. Heart. 2019;105(10):790-6.
19. Chessa M, Brida M, Gatzoulis MA, Diller GP, Roos-Hesselink JW, Dimopoulos K, et al. Emergency department management of patients with adult congenital heart disease: a consensus paper from the ESC Working Group on Adult Congenital Heart Disease, the European Society for Emergency Medicine (EUSEM), the European Association for Cardio-Thoracic Surgery (EACTS), and the Association for Acute Cardiovascular Care (ACVC). Eur Heart J. 2021;42(26):2527-35.
20. Constanzo MR, Dipchand A, Starling R, Anderson A, Chan M, Desai S, et al. The International Society for Heart and Lung Transplantation (ISHLT) Guidelines for the Care of Heart Transplant Recipients. J Heart Lung Transplant. 2010;29(8):914-56.

Revista da
SOCESP
Sociedade de Cardiologia do Estado de São Paulo

COVID-19 CONTRIBUINDO COMO AGENTE DE MORBIDADE CARDIOVASCULAR

COVID-19 CONTRIBUTING AS AN AGENT OF CARDIOVASCULAR MORBIDITY

PODCAST

Clique para acessar o Podcast

Valéria Braga Santiago de Sá[1]
Fabrício Bonotto Mallmann[1]
Rafael Cegielka[1]
Gilvan Magalhães Pinto[1]
Ana Carolina Caldara Barreto[1]

1. Instituto de Cardiologia de Santa Catarina, São José, Santa Catarina, SC, Brasil.

Correspondência:
Valéria Braga Santiago de Sá
Rua Darôra, 1437, Paraviana.
CEP: 69.307-220 Boa Vista, RO, Brasil.
vbsantiago@hotmail.com

RESUMO

Caso de um paciente masculino de 40 anos, que apresentou síncope associada a miocardite durante quadro agudo de COVID-19. A miocardite é uma doença cardíaca inflamatória caracterizada por infiltrados inflamatórios sem causa isquêmica. O agente etiológico viral é o mais comumente identificável. O paciente tem histórico de tratamento imunossupressor devido a doença reumatológica. Diante deste quadro, podemos inferir que houve correlação do evento infeccioso com disautonomia sintomática. Podemos também considerar a hipótese de algum papel relevante do contexto imunológico predisponente à apresentação mais grave da doença viral aguda.

Descritores: Miocardite; Síncope; COVID-19.

ABSTRACT

Case of a 40-year-old male patient who presented syncope associated with myocarditis during acute COVID-19. Myocarditis is an inflammatory heart disease characterized by inflammatory infiltrates without ischemic cause. The viral etiological agent is the most commonly identifiable. The patient has a history of immunosuppressive treatment due to rheumatologic disease. In view of this situation, we can infer that there was a correlation between the infectious event and symptomatic dysautonomia. We can also consider the hypothesis of some relevant role of the immunological context predisposing the more severe presentation of acute viral disease.

Keywords**:** *Myocarditis; Syncope; COVID-19.*

COVID-19 é uma doença multissistêmica causada pelo vírus SARS-CoV-2 que resulta predominantemente em doença respiratória aguda, sendo a maioria dos óbitos secundária a insuficiência respiratória. No entanto, uma minoria significativa de pacientes com COVID-19 desenvolve complicações cardiovasculares podendo apresentar insuficiência cardíaca, derrame pericárdico e miocardite aguda[1]. A lesão cardíaca pode ser mediada por mecanismos indiretos, como isquemia, febre, hiperatividade adrenérgica ou inflamação secundária à tempestade de citocinas e reação hiperinflamatória à COVID-19.[1]

Estudos prévios têm demonstrado que a elevação dos níveis de troponina é associada ao aumento de mortalidade em pacientes com COVID-19. No entanto, níveis anormais de troponina não são necessariamente um sinal de miocardite aguda.[2] O diagnóstico de miocardite é baseado em dados clínicos, imagens e biomarcadores de dano cardíaco agudo.[3]

No caso acompanhado, um paciente masculino de 40 anos, durante quadro agudo de COVID-19, apresentou síncope enquanto praticava atividade esportiva de snowboarding. Como resultado da queda teve traumatismo cranioencefálico grave com hematoma intra parenquimatoso, além de fratura dos ossos da órbita. Exame de Ressonância Magnética cardíaca demonstrou imagem compatível com miocardite. Holter de 24 h com ausência de taquicardia ventricular e Estudo Eletrofisiológico sem taquiarritmia induzível.

A possível fisiopatologia das arritmias inclui: injúria dos cardiomiócitos que perturbam a membrana plasmática e a condução elétrica, infecção do pericárdio causando edema maciço; isquemia por doença microvascular devido a possível infecção dos pericitos, arritmias reentrantes por fibrose miocárdica ou cicatrizes e citocinas pró-inflamatórias predispondo à arritmogenicidade. Evidências substanciais têm demonstrado um aumento de interleucina 6 sérica em pacientes com COVID-19, especialmente naqueles com apresentações graves. Portanto, é plausível que a infecção por SARS-CoV-2 precipite arritmias em pacientes com predisposição genética.[4]

O paciente tem histórico de síncope vasovagal com diagnostico confirmado em Tilt test previamente. Durante o quadro de Covid-19 foi desencadeada síncope em associação a miocardite. Novo Tilt test realizado aproximadamente dois meses após evento agudo foi positivo com resposta mista. Há histórico também de doença reumática, a espondilite anquilosante, em tratamento com medicação imunobiológica. Diante deste quadro podemos inferir que houve correlação

 http://dx.doi.org/10.29381/0103-8559/2023330155-6

do evento infeccioso com o incremento da severidade dos sintomas vagais prévios, sugerindo disautonomia sintomática. Se pode também considerar a hipótese de algum papel relevante do contexto imunológico predisponente na apresentação da doença aguda e também na determinação de possíveis sequelas, tendo em vista o histórico de doença reumatológica preexistente.

Um estudo recente em pacientes com COVID-19 complicados pela síndrome do desconforto respiratório agudo demonstrou que, em muitos casos, a lesão cardíaca está associada tanto a comorbidades basais como a disfunção de órgãos multissistêmica subjacente durante a doença crítica.[1]

CONFLITOS DE INTERESSE

Os autores declaram não possuir conflitos de interesse na realização deste trabalho.

REFERÊNCIAS

1. Ammirati E, Lupi L, Palazzini M, Hendren NS, Grodin JL, Cannistraci CV, et al. Prevalence, Characteristics, and Outcomes of COVID-19-Associated Acute Myocarditis. Circulation. 2022;145(15):1123-39.
2. Castiello T, Georgiopoulos G, Finocchiaro G, Claudia M, Gianatti A, Delialis D, et al. Prasad S. COVID-19 and myocarditis: a systematic review and overview of current challenges. Heart Fail Rev. 2022;27(1):251-61.
3. Tavazzi G, Pellegrini C, Maurelli M, Belliato M, Sciutti F, Bottazzi A, et al. Myocardial localization of coronavirus in COVID-19 cardiogenic shock. Eur J Heart Fail. 2020;22(5):911-5.
4. Siripanthong B, Nazarian S, Muser D, Deo R, Santangeli P, Khanji MY, et al. Recognizing COVID-19-related myocarditis: The possible pathophysiology and proposed guideline for diagnosis and management. Heart Rhythm. 2020;17(9):1463-71.

Revista da
SOCESP
Sociedade de Cardiologia do Estado de São Paulo

PACEMAKER IMPLANTATION IN A PATIENT WITH PERSISTENT LEFT SUPERIOR VENA CAVA AND PREVIOUS BICUSPID AORTIC VALVE REPLACEMENT: A CASE REPORT

IMPLANTE DE MARCA-PASSO EM PACIENTE COM PERSISTÊNCIA DE VEIA CAVA SUPERIOR ESQUERDA E SUBSTITUIÇÃO DE VALVA AÓRTICA BICÚSPIDE PRÉVIA: RELATO DE CASO

Clique para acessar o Podcast

Jean Kniss[1]
Samantha Cristiane Lopes[1]
Caroline de Oliveira Fischer Bacca[1,2]
Paulo Cesar Lara Sawada[1,2]
Fábio Rech da Costa[2]
Marcelo Vier Gambetta[1,2]

1. Núcleo de Pesquisa em Ciências Médicas: investigações em saúde – NPCMed. Rio do Sul, SC, Brasil.
2. Hospital Regional Alto Vale – HRAV. Faculdade de Medicina. Centro Universitário para o Desenvolvimento do Alto Vale do Itajaí - UNIDAVI. Rio do Sul, SC, Brasil.

Correspondência:
Jean Kniss
Centro Universitário para o Desenvolvimento do Alto Vale do Itajaí - UNIDAVI, Guilherme Gemballa Street, 13. Jardim América. CEP: 89160-932. Rio do Sul, SC, Brazil.
jeankniss@unidavi.edu.br

ABSTRACT

Case report of a patient who has undergone pacemaker implantation with late diagnosis of persistent left superior vena cava (PLSVC). It portrays and contributes to the literature since it highlights the diagnostic difficulty of the case and the association of both pathologies in the same patient.

Keywords: Pacemaker, Artificial; Vena Cava; Superior; Aortic Valve; Case Reports.

RESUMO

Relato de caso de paciente submetido a implante de marcapasso com diagnóstico tardio de persistência da veia cava superior esquerda (PLSVC). Retrata e contribui com a literatura ao evidenciar a dificuldade diagnóstica do caso e a associação das duas patologias no mesmo paciente.

Descritores: *Marcapasso Artificial; Veia Cava Superior; Valva Aórtica; Relatos de Casos.*

INTRODUCTION

PLSVC results from an embryological failure in the regression of part of the left cardinal vein.[1] Although it is rare, it is the most common venous anomaly in the thorax, with a prevalence of 0.3 to 0.5% in the general population.[2] Its importance is based on its high prevalence once associated with cardiovascular defects and rhythm disturbances.[3] There is also a description in the literature that its presence may be associated with other cardiovascular abnormalities, such as atrial septal defect, bicúspid aortic valve (BAV), coarctation of the aorta, and ostial atresia of the coronary sinus.[4] Aortic insufficiency (AI) secondary to BAV may result from changes in the valve leaflets and or changes in the aortic valve annulus. Surgical indications for valve replacement include: the presence of symptoms such as dyspnea, angina and syncope, and or ejection fraction <50% (level of evidence IB); in asymptomatic, non-rheumatic patients with left ventricular diastolic diameter (DD) > 70mm or left ventricular systolic diameter (SD) > 50mm or indexed left ventricular systolic diameter > 25 mm/m^2 the indication is level of evidence It's B.[5] Some patients may develop conduction system disorders and need cardiac pacemaker (CPM) implantation as a post-surgical complication. CPMs are multiprogrammable electronic stimulation devices that can replace electrical impulses and or ectopic rhythms to obtain the most physiological cardiac electrical activity possible.[6] This case report brings the association between the presence of PLSVC in a patient in the late postoperative period of BAV correction, identified during implantation of a CPM secondary to total atrioventricular block (TAVB). Guidelines - (CARE).

 http://dx.doi.org/10.29381/0103-8559/2023330157-9

CASE REPORT

Patient T.P., male, 33 years old, with systemic arterial hypertension, dyslipidemia, and overweight (BMI 27.2), was diagnosed with the BAV, ascending aortic ectasia and severe AI with dyspnea functional class II NYHA, left ventricle with DD 63 mm and SD 37 mm, 70% LVEF, using ramipril, spironolactone and carvedilol, submitted to aortic valve replacement by biological prosthesis Inspiris Resilia Edwards Lifescience® nº 25 on October 1, 2020, presenting TAVB on cardiopulmonary bypass. He required the use of an epicardial temporary pacemaker (TPM) and intravenous nitroprusside due to severe hypertension. Removal of the MPT on the 4th postoperative day (PO) due to blockade reversal and hospital discharge on the 7th postoperative day. About two months after the valve replacement surgery, the patient started feeling tired, with no complaints of syncope or pre-syncope. A 24-hour Holter was performed, which showed TAVB with wide QRS and a heart rate of 40 beats per minute (bpm), and permanent pacemaker implantation was indicated. The preoperative electrocardiogram (ECG) also showed bradycardia and atrioventricular dissociation (Figure 1). Despite having already been performed valve replacement and a preoperative echocardiogram, only during the implantation of the proposed device, the unconventional path of the guide wires was identified (Figure 2), suggestive of PLSVC, was confirmed after the passage of the Biotronik Solia S60 ventricular lead, whose path to the right ventricle was made through the coronary sinus, with looping in the right atrium, transposition of the tricuspid valve, until its positioning at the tip of the right ventricle. Next, it has been passed the Biotronik Solia S53 atrial lead, which followed the same path. However, it was positioned on the lateral wall of the right atrium, right after the exit through the coronary sinus ostium, and connection of the bicameral pacemaker generator Biotronik Evity 6 DR-T Pro MRI, with proper command, uneventful, discharged from hospital on the 1st PO, with adequate ECG (Figure 1) and ordinary control x-ray. Pacemaker programmed in DDD, sense and pace bipolar mode, with a minimum heart rate of 60 bpm and a maximum of 130 bpm, with atrial and ventricular auto-capture activated, P wave 5.7 mV, R wave 11.2 mV, atrial threshold 0 .7 V, ventricular threshold 0.8 V, atrial impedance 468 Ω and ventricular impedance 604 Ω. After implantation, the patient remains in outpatient follow-up, asymptomatic.

DISCUSSION

BAV is the most common congenital heart defect, with an incidence of about 13 per 1000 live births. (7). The diagnosis of

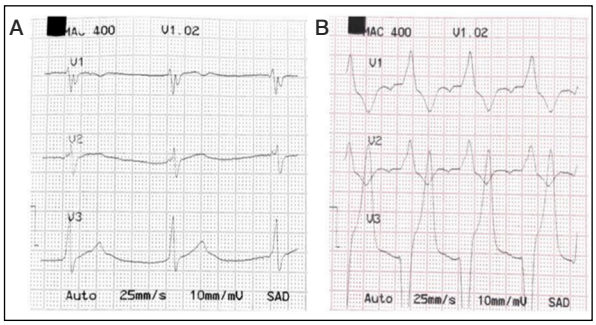

Figure 1. ECG for pacemaker implantation. Caption: A) Pacemaker pre-implantation; B) Pacemaker post-implantation.

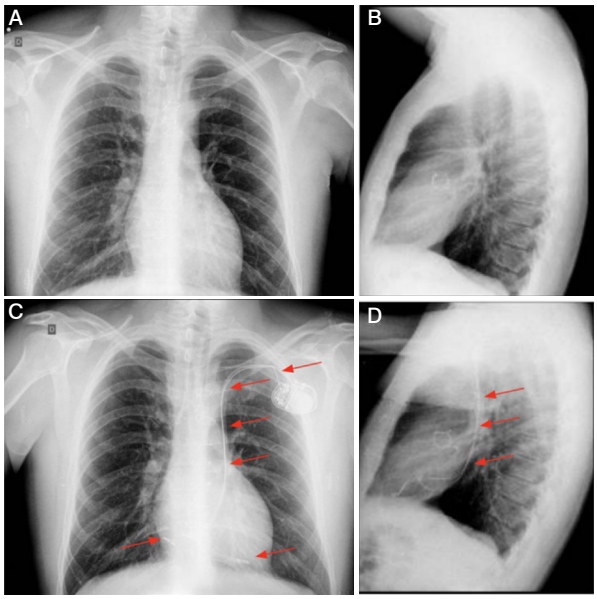

Figure 2. Radiographs for pacemaker implantation. Caption: A) and B) Pacemaker pre-implantation; C) and D) Pacemaker post-implantation.

BAV can be performed by echocardiographic examination and, if necessary for treatment, valve replacement surgery can be performed according to the aforementioned indications. The patient in question underwent valve replacement surgery, evolves with TAVB, and needs TPM, with spontaneous reversal of the block and discharge without a pacemaker. Subsequently, the TAVB relapses and is submitted to implantation of a permanent pacemaker, when PSLVC is identified. The case represents a challenge for the professional during the perioperative period of pacemaker implantation, a case in which the direction of leads deviates from the usual standards. Technical difficulties associated with patients with PLSVC can take to lead displacement and vessel damage, however, they do not necessarily preclude the implantation of any type of implantable electronic cardiac devices.[8]

CONCLUSION

This case report of a patient who has undergone pacemaker implantation with a transoperative diagnosis of PLSVC, even with a history of previous cardiac surgery for BAV replacement, illustrates the diagnostic difficulty of some anatomical alterations, as well as the need for alternative strategies for pacemaker implantation under these conditions.

ETHICAL APPROVAL AND INFORMED CONSENT

This article was approved by the Research Ethics Committee of the Universidade para o Desenvolvimento do Alto Vale do Itajaí (UNIDAVI), with consubstantiated opinion number 4,606,475, it also has a Free and Informed Consent Form (TCLE) signed by the patient reported in the case.

INTEREST CONFLICTS

The authors declare that they have no conflicts of interest in carrying out this work.

REFERENCES

1. Cunha P, Freitas AN, Magno PE, Gil VM. Persistence of the Left Superior Vena Cava. Echocardiographic Diagnosis. Rev Port Cardiol. 2006;25(1):125-7.
2. Braganca EO. Persistent left superior vena cava and implantation of electronic cardiac devices. J Card Arrhythm. 2013;26(4):260-70.
3. Couto GJ, Saraiva RS, Deslandes AD, Santos PC. Superior vena cava agenesis associated with third-degree atrioventricular block. Braz J Cardiovasc Surg. 2008;23(1):135-8.
4. Goyal SK, Punnam SR, Verma G, Ruberg FL. Persistent left superior vena cava: a case report and review of literature. Cardiovasc Ultrasound. 2008;6:50.
5. Tarasoutchi F, Montera MW, Ramos AI, Sampaio RO, Rosa VE, Accorsi TA, et al. Update of the Brazilian Guidelines on Valve Diseases: approach to anatomically important lesions. Arq Bras Cardiol. 2017;109(6):1-34.
6. Ramos G, Ramos JF, Rassu AJ, Pereira E, Gabriel SN, Chaves E. Artificial cardiac pacemaker: pre and intraoperative considerations. Rev Bras Anestesiol. 2003;53(6):854-62.
7. Hoffman JI, Kaplan S. The incidence of congenital heart disease. J Am Coll Cardiol. 2002;39(12):1890-900.
8. Ratliff HL, Yousufuddin M, Lieving WR, Watson BE, Malas A, Rosencrance G, et al. Persistent left superior vena cava: case reports and clinical implications. Int J Cardiol. 2006;113(2):242-6.

SOCESP MULHER

Desde 2020, a Sociedade de Cardiologia do Estado de São Paulo tem um grupo denominado

SOCESP MULHER

que promove ações para cardiologistas e profissionais de saúde, mas também para o público

Dra. Ieda Jatene

Dra. Lilia Nigro Maia

Dra. Isabella Piscopo

Dra. Maria Cristina Izar

Dra. Salete Nacif

Dra. Suzana Avezum

1º TEMPORADA:
DESAFIOS ATUAIS FEMININOS
2º TEMPORADA:
AUTOCUIDADO

ASSISTA A SÉRIE COMPLETA EM NOSSA PLATAFORMA WEB SOCESP

SOCESP *Class*

O QUE É?

UMA SELEÇÃO DE BENEFÍCIOS EXCLUSIVOS DESENHADOS PARA LEVAR AINDA MAIS LONGE A SUA EXPERIÊNCIA CIENTIFICA NA CARDIOLOGIA.

QUAL O OBJETIVO?

PROMOVER UMA EXPERIÊNCIA MAIS EXCLUSIVA AO ASSOCIADO SOCESP CONTRIBUINTE E DESFRUTAR DE SERVIÇOS ÚNICOS, DESCONTOS E ESPAÇOS RESERVADOS.

SER SOCESP CLASS É CONTAR COM:

- CANAL DE ATENDIMENTO EXCLUSIVO
- ATENDIMENTO PRIORITÁRIO NOS EVENTOS SOCESP
- LIVRARIAS (DESCONTOS)
- ENTRADA VIP EM TODOS OS EVENTOS DA SOCESP COM CARTEIRINHA DIGITAL E QRCODE DE IDENTIFICAÇÃO
- CONTEÚDOS DIRECIONADOS DE ACORDO COM A SUA ÁREA DE ATUAÇÃO.
- 10% DE DESCONTO NOS PRODUTOS DA SOCESP STORE
- ÁREAS E BENEFÍCIOS EXCLUSIVOS NO CONGRESSO SOCESP

SÓCIO É SOCESP CLASS

SOCESP *Class*